

Ankyloglossie du nourrisson : données actuelles, controverse scientifique et enjeux médico-légaux. Une revue critique de la littérature

Yves SOYER^{1*}, Philippe AMAT²

¹ 170, avenue de la République, 91230 Montgeron, France

² 19, place des Comtes du Maine, 72000 Le Mans, France

MOTS-CLÉS :

Ankyloglossie /
Frein lingual /
Frénotomie /
Allaitement /
Développement
cranio-facial /
Troubles respiratoires
du sommeil /
Surmédicalisation /
Responsabilité médico-légale

RÉSUMÉ – Introduction : L'ankyloglossie est une variation congénitale caractérisée par une limitation de la mobilité linguale liée à une anomalie du frein lingual. Longtemps considérée comme bénigne, elle fait l'objet d'un intérêt croissant, avec une augmentation des diagnostics et des frénotomies néonatales, dans un contexte de controverse lié à l'hétérogénéité des critères diagnostiques et au niveau de preuve limité concernant les bénéfices à long terme. **Objectif :** L'objectif de ce travail est d'analyser de manière critique les bases embryologiques de l'ankyloglossie, ses implications cliniques, les indications de la frénotomie et les enjeux médico-légaux associés à cette intervention chez le nourrisson. **Matériels et méthode :** Une revue narrative critique de la littérature internationale a été réalisée à partir des principales bases de données biomédicales, incluant essais randomisés, études observationnelles, méta-analyses et recommandations institutionnelles. L'analyse des données a été conduite selon une approche intégrative croisant anatomie, physiopathologie, clinique et considérations éthiques. **Résultats :** Les données suggèrent un bénéfice à court terme de la frénotomie, notamment sur la douleur maternelle et certains paramètres de succion. En revanche, les preuves d'un effet durable sur l'allaitement ou la prévention de troubles ultérieurs restent limitées. **Discussion :** L'interprétation des résultats est limitée par l'hétérogénéité des critères diagnostiques, la variabilité des pratiques et le faible nombre d'études longitudinales. L'augmentation des interventions soulève un risque de surdiagnostic et de surmédicalisation, justifiant une indication fondée sur un retentissement fonctionnel objectif et une approche conforme à la médecine fondée sur les preuves. **Conclusion :** La frénotomie néonatale peut être bénéfique à court terme dans des indications sélectionnées, mais ne doit pas être réalisée de manière systématique ou prophylactique.

KEYWORDS:

Ankyloglossia /
Lingual frenulum /
Frenotomy /
Breastfeeding /
Craniofacial development /
Sleep-disordered breathing /
Overmedicalization /
Medical liability

ABSTRACT – Infant ankyloglossia: Current data, scientific controversy, and medico-legal issues. A critical review of the literature. Introduction: Ankyloglossia is a congenital condition characterized by limited tongue mobility due to an abnormality of the lingual frenulum. Long considered benign, it is now the subject of growing interest, with an increase in diagnoses and neonatal frenotomies, amid controversy stemming from the heterogeneity of diagnostic criteria and the limited level of evidence regarding long-term benefits. **Objective:** The objective of this study is to critically analyze the embryological basis of ankyloglossia, its clinical implications, the indications for frenotomy, and the medico-legal issues associated with this procedure in infants. **Materials and Method:** A critical narrative review of the international literature was conducted using major biomedical databases, including randomized trials, observational studies, meta-analyses, and institutional guidelines. Data analysis was

* Correspondance : yves.soyer@orange.fr

performed using an integrative approach combining anatomy, pathophysiology, clinical findings, and ethical considerations. **Results:** The data suggest a short-term benefit of frenotomy, particularly regarding maternal pain and certain sucking parameters. However, evidence of a lasting effect on breastfeeding or the prevention of subsequent problems remains limited. **Discussion:** Interpretation of the results is limited by the heterogeneity of diagnostic criteria, variability in practices, and the small number of longitudinal studies. The increase in interventions raises a risk of overdiagnosis and overmedicalization, justifying an indication based on an objective functional impact and an approach consistent with evidence-based medicine. **Conclusion:** Neonatal frenotomy may be beneficial in the short term for selected indications, but it should not be performed routinely or prophylactically.

1. Introduction

L'ankyloglossie est une anomalie congénitale caractérisée par une restriction de la mobilité linguale liée à un frein lingual anormalement court, épais ou inséré de manière atypique.

Si cette entité est connue depuis plusieurs siècles, son importance clinique a longtemps été considérée comme limitée, notamment en l'absence de troubles fonctionnels évidents. Au cours des deux dernières décennies, une augmentation marquée des diagnostics d'ankyloglossie et des frénotomies chez le nourrisson a été observée, particulièrement dans les pays occidentaux, notamment dans un contexte de promotion de l'allaitement maternel, de diffusion rapide d'informations médicales et d'émergence de nouvelles techniques chirurgicales^{1,74,114,120}, alors que les taux de natalité sont restés relativement stables.

Cependant, cette expansion des indications s'accompagne d'une controverse croissante. Plusieurs sociétés savantes soulignent l'insuffisance de preuves démontrant un bénéfice fonctionnel durable de la frénotomie néonatale systématique, dans un contexte de grande variabilité des critères diagnostiques et des pratiques professionnelles^{37,55,63,64,74,105}.

Dans ce contexte, il apparaît indispensable de revenir aux bases fondamentales de l'anatomie et de l'embryologie de la langue afin de mieux comprendre l'origine du frein lingual, ses variations morphologiques et leur signification fonctionnelle^{75,104}. Cette approche permet d'inscrire la réflexion clinique dans un cadre biologique rigoureux et d'éviter une vision strictement interventionniste du phénomène⁹¹.

2. Matériels et méthodes

Une revue narrative critique de la littérature internationale portant sur l'ankyloglossie du nourrisson a été réalisée à partir des principales bases de

données biomédicales, incluant essais randomisés, études observationnelles, méta-analyses et recommandations institutionnelles. L'analyse des données a été conduite selon une approche intégrative croisant anatomie, physiopathologie, clinique et considérations éthiques.

La recherche bibliographique a été réalisée à partir des principales bases de données biomédicales, incluant PubMed/Medline et la Cochrane Library, et complétée par une analyse manuelle des références des articles sélectionnés. Les mots-clés utilisés comprenaient *ankyloglossia*, *tongue-tie*, *lingual frenulum*, *frenotomy*, *frenectomy*, *breastfeeding*, *oral function*, *sleep-disordered breathing* et *orthodontics*.

Les publications incluses comprenaient essais contrôlés randomisés, études observationnelles, cohortes prospectives, méta-analyses et recommandations institutionnelles. Ont été retenues les études apportant des données pertinentes sur les aspects anatomiques, diagnostiques, fonctionnels ou thérapeutiques de l'ankyloglossie.

L'analyse a été conduite selon une approche intégrative croisant les données anatomiques, embryologiques, fonctionnelles et cliniques, ainsi que les aspects thérapeutiques et médico-légaux. Une attention particulière a été portée à la distinction entre données descriptives, résultats cliniques et interprétations.

Compte tenu de l'hétérogénéité des critères diagnostiques, de la multiplicité des classifications et de la variabilité des pratiques rapportées dans la littérature^{55,63}, une analyse critique des biais méthodologiques a été réalisée, incluant notamment la variabilité des définitions, l'absence de standardisation des outils d'évaluation et le faible nombre d'études longitudinales contrôlées.

Les résultats de cette analyse sont présentés selon les principaux axes thématiques identifiés.

3. Résultats

3.1. Variabilité des estimations de prévalence

La prévalence des restrictions linguales rapportée dans la littérature internationale présente une variabilité importante. Les premières études décrivaient l'ankyloglossie comme une anomalie congénitale relativement rare, tandis que des travaux plus récents rapportent des taux nettement supérieurs.

Les estimations initiales reposaient principalement sur des critères morphologiques, tels que les classifications de Kotlow ou de Coryllos, dont les seuils diagnostiques différaient selon les auteurs. Certains travaux ne retenaient que les formes antérieures les plus évidentes (types 1), tandis que d'autres incluaient les types 1 à 3. Cette variabilité s'explique principalement par l'absence historique de consensus diagnostique et par la diversité des classifications anatomiques utilisées, conduisant à des estimations de prévalence comprises entre 3 % et 11 %.

L'étude Cochrane de 2017⁹⁵ situe la prévalence de l'ankyloglossie entre 4 % et 11 %, mais cette estimation repose essentiellement sur des critères anatomiques et ne prend pas en compte les restrictions postérieures, ce qui suggère une possible sous-estimation des formes fonctionnellement significatives.

La méta-analyse plus récente de 2021 de Hill, *et al.*⁴⁸, incluant des enfants de moins d'un an, rapporte une prévalence globale d'environ 8 %. Toutefois, ces estimations reposent principalement sur des critères morphologiques, sans intégration systématique de la dimension fonctionnelle.

Les estimations de prévalences doivent être interprétées à la lumière des critères diagnostiques utilisés.

3.2. Évolution des critères diagnostiques : vers une approche anatomo-fonctionnelle

Au cours des dernières années, la conceptualisation de l'ankyloglossie a évolué d'une définition strictement morphologique vers une approche intégrant la mobilité linguale, la posture au repos et les répercussions fonctionnelles, notamment sur la déglutition, la ventilation et la phonation.

Les travaux cliniques ont contribué à élargir la compréhension des variations anatomiques du frein lingual. L'identification des formes postérieures ou submuqueuses, souvent visibles uniquement après mobilisation linguale, a modifié l'appréciation de

la fréquence des restrictions linguales, sans pour autant refléter nécessairement une prévalence de formes cliniquement restrictives⁷⁰. Dans une cohorte de grande ampleur (1 715 nourrissons), une proportion importante de nourrissons (32,5 %) présentait un frein identifiable uniquement après mobilisation latérale de la langue⁶⁸.

Parallèlement, le développement d'outils d'évaluation fonctionnelle constitue une avancée méthodologique notable. Des protocoles récents, tels que le *Tongue Range of Motion Ratio – Lingual Palatal Suction* (TRMR-LPS), permettent une quantification objective de la mobilité linguale postérieure chez l'enfant coopérant et l'adulte^{26,118}. D'autres travaux pédiatriques ont mis en évidence une corrélation entre sévérité fonctionnelle et symptomatologie clinique, notamment en matière de respiration buccale, de ronflement ou de troubles alimentaires⁷. Ces observations suggèrent que l'expression clinique dépend davantage du retentissement fonctionnel que de la seule morphologie du frein.

Néanmoins, ces outils demeurent difficilement applicables chez le nourrisson en raison des contraintes de coopération, ce qui limite l'évaluation fonctionnelle précoce et contribue à la variabilité des estimations de prévalence.

3.2.1. Enjeux méthodologiques et perspectives

La variabilité des chiffres rapportés dans la littérature découle largement de l'évolution des critères diagnostiques et de l'intégration progressive de la dimension fonctionnelle. L'absence de consensus diagnostique et la multiplicité des outils d'évaluation entretiennent une incertitude méthodologique persistante^{55,63}.

Dans certaines études, la prévalence de l'ankyloglossie chez le nourrisson est estimée entre 4,2 % et 10,7 %, avec une fréquence plus élevée chez les garçons¹⁹. Toutefois, ces estimations varient selon les critères retenus et les modalités d'examen. La question centrale est moins la fréquence de l'ankyloglossie que la définition standardisée d'une restriction linguale cliniquement significative.

Au cours des deux dernières décennies, une augmentation notable des diagnostics et des actes de frénotomie a été observée, en particulier dans les pays occidentaux^{114,120}. Cette dynamique s'inscrit dans un contexte d'évolution des pratiques et de recommandations professionnelles⁷⁴, sans que les données longitudinales disponibles permettent

d'établir un bénéfice fonctionnel durable d'une intervention systématique^{74,105}. Cette prudence rejoint les principes de la médecine fondée sur les preuves, qui imposent une adéquation entre indication clinique et niveau de certitude scientifique³⁷.

3.2.2. Influence des politiques de dépistage

Les politiques de dépistage influencent également les données épidémiologiques. Aux États-Unis, le nombre de diagnostics d'ankyloglossie a été multiplié de manière significative entre la fin des années 1990 et le début des années 2010, tandis que le taux de natalité demeurait globalement stable¹¹⁴. Cette progression, liée à une sensibilisation accrue aux difficultés d'allaitement et à l'évolution des pratiques diagnostiques et chirurgicales, reflète principalement des différences méthodologiques plutôt que de véritables variations épidémiologiques^{64,107}.

L'exemple brésilien illustre l'impact direct des stratégies de dépistage sur les estimations de prévalence. Depuis l'instauration d'un dépistage néonatal anatomo-fonctionnel obligatoire, les chiffres rapportés varient considérablement selon les protocoles utilisés^{68,114}.

Dans ce contexte, un retour aux fondements anatomiques et embryologiques de la langue apparaît nécessaire afin de replacer la réflexion diagnostique dans un cadre biologique rigoureux^{75,104}. L'intégration des données fonctionnelles, fondée sur l'anatomie et la complexité neuromusculaire de la langue, s'inscrit dans l'évolution vers une approche anatomo-fonctionnelle du diagnostic⁹¹.

Toutefois, la standardisation des outils d'évaluation, l'harmonisation des critères diagnostiques et la réalisation d'études longitudinales de grande

ampleur demeurent indispensables afin de limiter à la fois le sous-diagnostic et le sur-diagnostic.

3.3. Embryologie de la langue et origine du frein lingual

3.3.1. Développement embryologique de la langue

La langue se développe principalement entre la quatrième et la huitième semaine de vie embryonnaire, à partir de plusieurs bourgeons issus des arcs branchiaux. Les deux bourgeons linguaux latéraux, dérivés du premier arc branchial, fusionnent pour former les deux tiers antérieurs de la langue, tandis que le *tuberculum impar* et l'éminence hypobranchiale contribuent à la formation de la partie postérieure⁵².

Au cours de ce processus, la langue est initialement solidaire du plancher buccal par un tissu mésenchymateux continu. La langue se libère progressivement grâce à un processus d'apoptose et de remodelage tissulaire. Cette séparation laisse persister une attache médiane résiduelle : le frein lingual^{40,52}.

Le frein lingual constitue ainsi un vestige embryologique normal de la séparation entre la langue et le plancher buccal plutôt qu'une structure pathologique (Fig. 1).

La grande variabilité morphologique du frein lingual reflète les variations individuelles du processus de séparation embryonnaire. Ces variations concernent la longueur du frein, son épaisseur, son point d'insertion lingual, son point d'insertion sur le plancher buccal, sa richesse en fibres conjonctives^{75,104}.

Sa morphologie dépend du degré et du mode de résorption du tissu mésenchymateux initial.

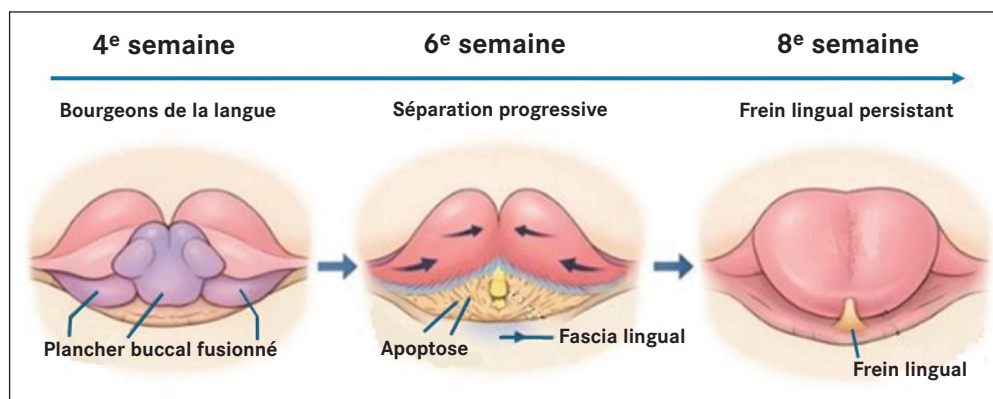


Figure 1

Développement embryologique de la langue et formation du frein lingual : processus de différenciation embryologique de la langue montrant la formation du frein lingual comme reliquat tissulaire normal.

Ainsi, les anomalies quantitatives ou qualitatives de ce processus expliquent la variabilité morphologique du frein : frein court, frein épais, frein fibreux, frein antérieur ou postérieur^{75,104}.

Cette diversité explique la difficulté à établir une frontière claire entre anatomie normale et pathologique.

Il est important de souligner que l'ankyloglossie ne correspond pas à une malformation au sens strict, mais à une variation du processus normal de développement⁹¹.

3.3.2. Origine histologique du frein lingual

Le frein lingual est une structure médiane reliant la face inférieure de la langue au plancher buccal. Il est constitué principalement de tissu conjonctif dense, de fibres élastiques et de prolongements du fascia lingual. Les travaux de Mills, *et al.* ont montré qu'il ne s'agit pas d'une simple membrane muqueuse mais d'une structure tridimensionnelle issue du fascia lingual, recouverte d'une muqueuse fine et en continuité avec les tissus du plancher buccal⁷⁵ (Fig. 2).

Cette organisation explique que certaines frénotomies superficielles puissent être insuffisantes sur le plan fonctionnel et que des phénomènes de réadhesion cicatricielle soient possibles lorsque la libération est incomplète^{55,81}.

Le frein ne contient normalement pas de fibres musculaires intrinsèques de la langue, ce qui explique que sa section n'entraîne pas de déficit moteur direct. Il ne comporte pas non plus de structures vasculo-nerveuses majeures, bien que sa proximité avec les canaux submandibulaires impose une prudence chirurgicale^{75,78}. En revanche, son intégration dans la continuité fasciale contribue à la restriction mécanique des mouvements linguaux⁷⁶.

3.4. Définition clinique de l'ankyloglossie et classifications

L'ankyloglossie est définie comme une restriction de la mobilité linguale secondaire à une anomalie morphologique du frein lingual (Fig. 3). Toutefois, cette définition anatomique demeure insuffisante pour distinguer une simple variation morphologique d'une situation pathologique nécessitant une intervention. L'approche clinique moderne repose donc sur l'évaluation du retentissement fonctionnel associé^{91,112}.

Les sociétés savantes recommandent ainsi de différencier une ankyloglossie anatomique,

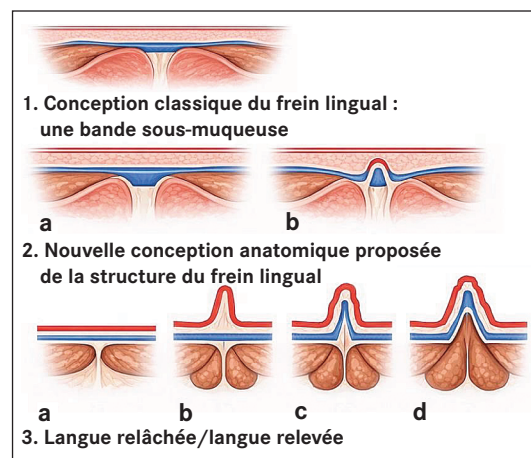


Figure 2

Schéma anatomique illustrant une coupe coronale du plancher buccal : (1) Modèle ancien : le frein lingual est représenté comme une bande fibreuse sous-muqueuse distincte, localisée au plan médian et séparée des masses musculaires sous-jacentes. Dans cette conception, la saillie du frein lors de l'élevation linguale est interprétée comme la mise en tension directe d'un cordon fibreux individualisé. (2) Conception actuelle du frein lingual, en une bande sous-muqueuse : (a) langue relâchée, (b) langue relevée, soulevant le frein lingual. Ligne rouge : muqueuse buccale. Triangle bleu : coupe coronale de la bande de tissu conjonctif. (3) Nouvelle conception anatomique proposée de la structure du frein lingual. Ligne rouge : muqueuse buccale. Ligne bleue : fascia du plancher buccal, le génioglosse étant suspendu au fascia. (a) Langue relâchée, fascia du plancher buccal immédiatement sous la muqueuse. (b-d) Variations de la morphologie du frein lorsque la langue est relevée. (b) Frein transparent : le repli muqueux se soulève au-dessus du fascia pour former un pli, le fascia restant bas/à la base du pli. (c) Frein opaque : la muqueuse et le fascia s'élèvent ensemble pour former un repli. (d) Frein épais : la muqueuse et le fascia s'élèvent ensemble, le muscle génioglosse étant également inclus dans le repli.

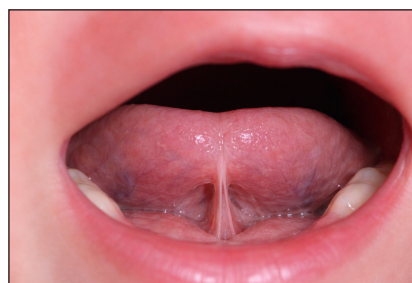

Figure 3

Apparence typique chez un nourrisson suspecté d'ankyloglossie (courtoisie Dr M. Sersab).

fondée uniquement sur l'aspect du frein, d'une ankyloglossie fonctionnelle caractérisée par une limitation objectivable de la mobilité linguale associée à des symptômes cliniques tels que difficultés de succion, douleur maternelle ou troubles alimentaires^{64,74,105,112}.

La simple présence d'un frein court ou visible ne constitue donc pas en soi une indication chirurgicale. L'ankyloglossie apparaît aujourd'hui comme une entité clinique hétérogène dont les manifestations varient selon l'âge, les fonctions sollicitées et les capacités d'adaptation individuelles⁹¹.

L'évaluation clinique repose généralement sur l'observation de la morphologie du frein, l'examen de la mobilité linguale (élévation, protrusion, latéralité), l'analyse fonctionnelle de la succion et l'interrogatoire maternel concernant l'allaitement^{92,112}.

Cependant, cette évaluation demeure largement subjective et dépendante de l'expérience du clinicien, ce qui explique la variabilité considérable des pratiques diagnostiques^{63,67,91}.

3.4.1. Classifications des insertions du frein lingual

La définition et les critères diagnostiques de l'ankyloglossie restent hétérogènes dans la littérature. Plusieurs classifications ont été proposées, reposant soit sur des critères anatomiques, soit sur des mesures métriques, soit sur une approche combinée anatomo-fonctionnelle.

L'absence de consensus universel souligne la nécessité d'une analyse critique des systèmes proposés.

3.4.1.1. Classification métrique de Kotlow

Proposée en 1999, la classification de Kotlow⁵⁸ est probablement la plus utilisée en orthodontie et en pédiatrie.

La classification repose sur la mesure de la longueur de langue libre, définie comme la distance entre la pointe linguale et l'insertion du frein lors de l'élévation maximale. Quatre classes sont décrites, allant d'une forme légère (12-16 mm) à une forme complète (< 3 mm) (Fig. 4).

Cette méthode présente l'avantage d'être simple, reproductible et facilement applicable en pratique clinique, mais elle ne prend pas directement en compte le retentissement fonctionnel. Plusieurs auteurs ont souligné l'absence de corrélation systématique entre mesure anatomique et symptomatologie clinique^{73,98}.

3.4.1.2. Classification anatomique de Coryllos

La classification de Coryllos distingue quatre types selon la localisation de l'insertion du frein sur la face ventrale linguale¹⁸.

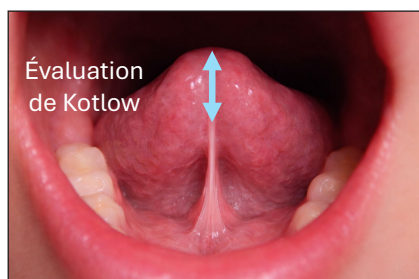
Les types 1 à 3 correspondent à des insertions antérieures visibles, tandis que le type 4 décrit un frein postérieur souvent submuqueux et plus difficile à identifier (Figs. 5 et 6).

Cette classification est largement utilisée en néonatalogie pour l'évaluation des difficultés d'allaitement, mais elle reste descriptive et ne permet pas d'apprécier directement la limitation fonctionnelle.

3.4.1.3. Outil d'Hazelbaker

L'Assessment Tool for Lingual Frenulum Function (ATLFF), développé par Hazelbaker⁴⁷ en 1993, constitue l'un des premiers instruments structurés visant à associer l'évaluation anatomique et fonctionnelle de l'ankyloglossie.

Cet outil comprend douze critères répartis en deux domaines distincts : cinq items morphologiques (*appearance items*) et sept items fonctionnels (*function items*), cotés selon un score prédéfini.



Classification de Kotlow	
Catégories	Mesure
Normal, langue libre cliniquement acceptable	> à 16 mm
Classe I : ankyloglossie légère	12 à 16 mm
Classe II : ankyloglossie modérée	8 à 11 mm
Classe III : ankyloglossie sévère	3 à 7 mm
Classe IV : ankyloglossie complète	< à 3 mm

Figure 4
Classification de Kotlow⁵⁸.

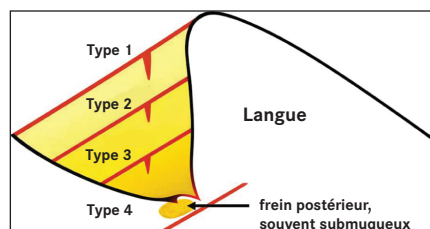


Figure 5

Classification de Coryllos. Représentation schématique de profil de la langue illustrant les différents types d'insertion du frein lingual selon une classification anatomo-clinique. Les lignes rouges matérialisent la position de l'attache du frein, allant d'une insertion antérieure proche de la pointe linguale (type 1) à une insertion postérieure, souvent submuqueuse et cliniquement moins visible (type 4). Cette classification repose sur la localisation anatomique de l'insertion et son retentissement potentiel sur la mobilité linguale (d'après Coryllos, *et al.*¹⁸).

Bien que cet outil constitue une approche plus complète, des travaux ont montré une variabilité inter-examineur et une validation psychométrique partielle^{5,96}.

Les critères anatomiques portent sur l'aspect de la pointe linguale lors de l'élévation (forme arrondie, échancrée ou en cœur), l'élasticité du frein, la longueur du frein en élévation, le site d'insertion sur la face ventrale de la langue et son point d'attache sur le plancher buccal.

Les critères fonctionnels évaluent quant à eux la mobilité active de la langue et incluent la latéralisation, l'élévation vers le palais dur, la protrusion, la capacité d'élargissement antérieur (*spread*), la formation d'une cupule linguale (*cupping*), la qualité du péristaltisme lingual, ainsi que la présence éventuelle d'un phénomène de *snap-back* correspondant à un retour brusque de la langue vers le plancher buccal.

Chaque item est coté selon une échelle ordinale, permettant d'obtenir un score maximal de 10 points pour la composante anatomique et de 14 points pour la composante fonctionnelle. Selon les seuils proposés par Hazelbaker, un score fonctionnel inférieur à 11 et/ou un score anatomique inférieur à 8 suggère une restriction linguale cliniquement significative (Tab. 1).

L'intérêt principal de l'ATLFF réside dans son approche intégrée, reconnaissant que la sévérité morphologique d'un frein lingual ne préjuge

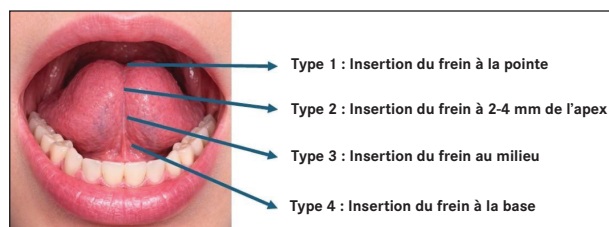


Figure 6

Classification de Coryllos : types anatomiques d'ankyloglossie selon la localisation de l'insertion du frein lingual (d'après Ferrés-Amat, *et al.*³⁶).

pas nécessairement de son retentissement fonctionnel⁷⁰. Toutefois, sa reproductibilité inter-examineur et sa validation psychométrique ont fait l'objet de discussions dans la littérature, soulignant la nécessité d'une interprétation contextualisée des résultats et d'une corrélation avec la symptomatologie clinique.

Interprétation des scores ATLFF :

- Score maximal anatomique : 10 ;
- Score maximal fonctionnel : 14 ;
- Restriction cliniquement significative suggérée si :
 - score anatomique < 8 ;
 - et/ou score fonctionnel < 11.

3.4.1.4. Approches fonctionnelles contemporaines

Des approches plus récentes privilégient l'analyse de la dynamique linguale et des compensations oro-faciales, notamment à travers les mesures de type RAML proposées par Marchesan et Zaghi^{65,66,118,119} (Fig. 7). Ces méthodes sont particulièrement utilisées en orthophonie et en thérapie myofonctionnelle^{3,4}, mais leur standardisation demeure limitée et leur application chez le nourrisson reste difficile, notamment chez les patients présentant une ouverture buccale limitée, des efforts excessifs ou des schémas de compensation, ainsi que chez les enfants de moins de 12 ans et chez tout patient incapable de suivre les instructions pour une mesure correcte.

Dans l'ensemble, aucune classification ne fait actuellement consensus. Les systèmes purement anatomiques facilitent le dépistage mais n'intègrent pas toujours le retentissement fonctionnel, tandis que les approches combinées anatomo-fonctionnelles offrent une évaluation plus globale au prix d'une complexité accrue et d'une part de subjectivité inter-examineur^{73,75,98}.

Cette diversité reflète l'absence d'une définition unifiée intégrant de manière équilibrée les dimensions anatomique et fonctionnelle (Tab. 2).

Tableau 1. Outil d'Hazelbaker comprenant douze critères répartis en deux domaines distincts : cinq items morphologiques (*appearance items*) et sept items fonctionnels (*function items*), cotés selon un score prédéfini⁴⁷.

Domaine	Item évalué	Description clinique	Cotation (0-2)
Apparence (anatomique)	Aspect de la pointe linguale à l'élévation	Arrondie (2) / légèrement échancrée (1) / en cœur (0)	0-2
	Élasticité du frein	Très élastique (2) / modérément élastique (1) / peu ou pas élastique (0)	0-2
	Longueur du frein à l'élévation	> 1 cm (2) / ≈ 1 cm (1) / < 1 cm (0)	0-2
	Insertion du frein sur la langue	Postérieure (2) / tiers moyen (1) / proche de la pointe (0)	0-2
	Insertion du frein sur le plancher buccal	Éloignée de la crête alvéolaire (2) / proche (1) / au niveau de la crête (0)	0-2
Fonction	Latéralisation	Complète (2) / partielle (1) / absente (0)	0-2
	Élévation	Pointe atteignant le palais (2) / élévation partielle (1) / minimale (0)	0-2
	Protrusion	Au-delà du vermillon (2) / jusqu'au vermillon (1) / ne dépasse pas la gencive (0)	0-2
	Élargissement antérieur (<i>spread</i>)	Large et symétrique (2) / partiel (1) / absent (0)	0-2
	Cupule linguale (<i>cupping</i>)	Gouttière efficace (2) / partielle (1) / absente (0)	0-2
	Péristaltisme lingual	Mouvement ondulatoire complet (2) / partiel (1) / absent (0)	0-2
	<i>Snap-back</i>	Absent (2) / occasionnel (1) / fréquent (0)	0-2

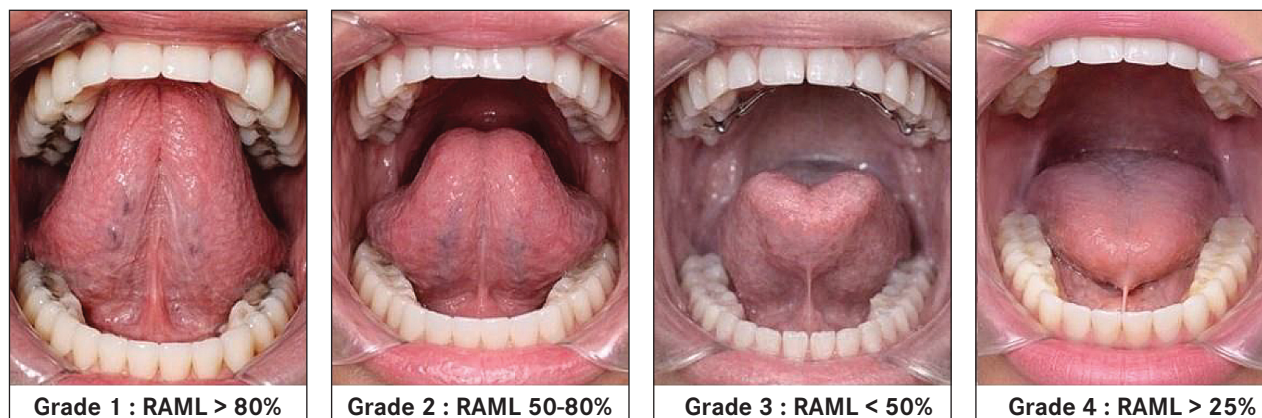


Figure 7

Classification fonctionnelle de l'ankyloglossie basée sur le Rapport d'Amplitude de Mouvement de la Langue (RAML) (courtoisie Dr M. Sersab).

Tableau 2. Tableau comparatif des classifications.

Classifications	Type d'évaluation	Critère principal	Nombre de catégories	Intérêt clinique	Limites
Kotlow ⁵⁸	Métrique	Longueur de langue libre	4 classes	Simple, rapide, reproductible	N'intègre pas directement la fonction
Coryllos ¹⁸	Anatomique	Localisation de l'insertion	4 types	Utile en néonatalogie	Pas d'évaluation fonctionnelle
Hazelbaker (ATLFF) ⁴⁷	Anatomique + fonctionnelle	Score combiné	Score chiffré	Évaluation complète	Plus complexe, subjectivité
Marchesan ⁶⁶	Fonctionnelle dynamique	Mobilité + compensations	Non strictement catégorielle	Pertinent en orthophonie	Moins standardisée

Cette hétérogénéité des approches diagnostiques n'est pas sans conséquence : elle influence directement les données épidémiologiques et participe aux débats contemporains autour du sous-diagnostic et du sur-diagnostic.

3.5. Implications de l'ankyloglossie dans le développement maxillo-mandibulaire

L'association entre ankyloglossie et développement maxillo-mandibulaire atypique suscite un intérêt particulier en orthodontie, compte tenu du rôle de la langue dans la régulation des forces transversales exercées sur le maxillaire. Une limitation persistante de l'élévation linguale pourrait réduire la pression expansive physiologique appliquée à la voûte palatine et favoriser une constriction maxillaire.

Ainsi, l'intérêt du diagnostic d'ankyloglossie dépasse la période néonatale. Une mobilité linguale réduite peut favoriser une posture linguale basse chronique susceptible de modifier l'équilibre musculaire oro-facial et d'influencer la croissance des arcades dentaires. Certaines observations cliniques suggèrent une association entre frein lingual restrictif, palais étroit, constriction maxillaire ou infraclusion antérieure^{23,116}.

Toutefois, les données scientifiques disponibles restent principalement observationnelles et ne permettent pas d'établir un lien causal direct entre ankyloglossie et malocclusion. La restriction linguale doit donc être considérée comme un facteur fonctionnel contributif plutôt que comme une cause unique de dysmorphose.

L'évaluation clinique du frein lingual doit ainsi intégrer l'examen anatomique, l'analyse fonctionnelle de la langue et l'équilibre musculaire oro-facial^{73,98}.

Cependant, l'ankyloglossie doit être considérée comme un facteur fonctionnel pouvant contribuer aux déséquilibres, plutôt que comme une cause unique de dysmorphose.

Si sa mobilité est réduite, elle adopte plus facilement une position basse chronique. Cela peut créer un déséquilibre entre la pression exercée par la langue vers l'extérieur et celle des joues vers l'intérieur, favorisant un rétrécissement du maxillaire et une diminution du périmètre de l'arcade dentaire^{44,90,93}.

Même si le lien direct entre ankyloglossie et malocclusion reste discuté, certaines études observationnelles montrent une corrélation entre frein

restrictif, palais étroit et infraclusion antérieure, probablement en raison d'adaptations fonctionnelles compensatoires¹¹⁶.

Les dysfonctions sont reconnues comme des facteurs de déséquilibre occlusal et de récurrence orthodontique si l'équilibre musculaire n'est pas rétabli durablement^{72,93}.

Dans une vision à long terme, la prise en charge d'un frein lingual restrictif ne peut pas être envisagée de manière isolée. Les données récentes insistent sur l'importance d'une approche pluridisciplinaire associant orthodontiste, ORL, orthophoniste et, si nécessaire, chirurgien, afin d'intégrer la rééducation myofonctionnelle au plan de traitement^{26,69,75}. Une frénectomie réalisée seule, sans travail fonctionnel associé, ne garantit pas une correction durable de la posture linguale ni la prévention des déséquilibres musculaires persistants.

Dans cette perspective, certaines études ont mis en évidence une association entre des caractéristiques spécifiques du frein lingual et des variations morphologiques cranio-faciales à l'âge adulte⁵³, tandis que d'autres travaux rapportent des différences squelettiques et dentaires significatives chez des sujets présentant une ankyloglossie, notamment une tendance à la constriction maxillaire¹⁰³. Une analyse combinant données fonctionnelles et morphologiques suggère également un possible lien avec une rétrognathie maxillaire et un allongement du voile du palais¹¹⁷.

Toutefois, les synthèses récentes apportent une interprétation plus nuancée. Une méta-analyse rapporte une association statistique entre ankyloglossie et malocclusion, tout en soulignant une hétérogénéité méthodologique importante et un niveau de preuve globalement modéré⁹⁰. De même, plusieurs analyses insistent sur l'insuffisance d'études longitudinales contrôlées démontrant un effet direct de la restriction linguale (ou de sa correction chirurgicale) sur la croissance cranio-faciale^{32,57}.

Le frein lingual court doit être considéré comme un facteur fonctionnel contributif plutôt que comme un déterminant étiologique isolé. L'analyse orthodontique doit intégrer la mobilité linguale, la dimension transversale maxillaire, la posture linguale et l'équilibre musculaire global.

Sur le plan thérapeutique, l'expansion maxillaire peut corriger une constriction transversale, mais la stabilité à long terme dépend probablement du rétablissement d'un équilibre fonctionnel lingual. L'évaluation précoce de la mobilité linguale et

l'intégration d'une rééducation oro-myofonctionnelle apparaissent donc importantes, la chronologie d'une éventuelle frénotomie devant être guidée par l'analyse fonctionnelle individuelle^{41,42}.

3.6. Répercussions fonctionnelles

Bien que souvent décrite comme une simple variation anatomique, l'ankyloglossie peut, selon son degré de sévérité et son impact fonctionnel, interférer avec la succion, la déglutition, la phonation et potentiellement la croissance cranio-faciale^{72,98}.

On sait depuis longtemps que la mobilité réduite de la langue a un impact sur la parole^{66,73}, l'alimentation^{7,10}, l'hygiène bucco-dentaire^{60,62} et, plus récemment, elle a également été potentiellement impliquée dans le développement maxillo-facial^{30,117}, la respiration buccale⁴³, la tension myofasciale¹¹⁹, et même les troubles respiratoires du sommeil^{45,110}. Alors que l'ankyloglossie a été décrite comme une condition de mobilité limitée de la langue causée par un frein lingual restrictif⁷⁴, il existe de nombreuses autres causes de mobilité réduite de la langue (telles que l'obstruction des voies respiratoires et le manque de pratique généralisée, ainsi que l'espace insuffisant pour la langue et les restrictions fasciales extra-orales, entre autres facteurs) qui sont souvent sous-estimées¹¹⁹. Le terme « ankyloglossie fonctionnelle » est utilisé pour caractériser les limitations de la mobilité de la langue qui peuvent ou non être directement attribuables à une restriction structurale du frein lingual¹¹⁶.

Les troubles oro-myo-fonctionnels correspondent à des altérations de la coordination, du tonus ou des schémas moteurs impliquant la langue, les lèvres et l'ensemble des muscles oro-faciaux⁹³. Lorsque la mobilité linguale est restreinte, notamment en présence d'un frein lingual court ou peu extensible, l'équilibre musculaire oro-facial peut être modifié, entraînant une redistribution des forces appliquées aux structures maxillo-mandibulaires^{44,93}.

Sur le plan physiopathologique, une limitation des mouvements d'élévation et de propulsion de la langue peut favoriser l'apparition de compensations musculaires, d'une posture linguale basse au repos et d'une diminution du contact physiologique langue-palais^{77,93}. Or, comme décrit ci-avant, la pression exercée par la langue contre la voûte palatine joue un rôle essentiel dans le développement transversal du maxillaire supérieur au cours de la croissance, en maintenant un équilibre entre les forces centrifuges linguales et centripètes jugales^{44,93}.

Une posture linguale basse persistante est susceptible d'altérer cet équilibre fonctionnel et de contribuer à une constriction maxillaire ou à un palais étroit et ogival, conformément aux modèles fonctionnels de croissance cranio-faciale⁷⁷. Des études observationnelles suggèrent par ailleurs une association entre restriction de mobilité linguale, palais étroit et certaines malocclusions antérieures, sans qu'un lien de causalité directe puisse être formellement établi¹¹⁶.

La ventilation buccale chronique, souvent associée à une posture linguale basse, modifie également l'environnement fonctionnel oro-facial et peut participer au développement de déséquilibres morpho-fonctionnels décrits dans les modèles de croissance adaptative^{77,93}.

Enfin, chez le nourrisson, la restriction de mobilité linguale peut altérer la coordination succion-déglutition-respiration, avec des répercussions potentielles sur l'allaitement et l'efficacité alimentaire^{73,79,98}.

Ainsi, l'ensemble de ces mécanismes illustre l'interdépendance étroite entre fonction linguale, équilibre musculaire et croissance cranio-faciale, l'ankyloglossie devant être envisagée comme un facteur fonctionnel contributif susceptible d'influencer le développement maxillaire et la stabilité orthodontique, sans constituer à elle seule une étiologie morphologique unique.

3.6.1. Articulation

Plusieurs études ont évalué l'impact de l'ankyloglossie sur les troubles articulatoires chez l'enfant, avec des résultats globalement nuancés. Messner, *et al.* montrent que, si tous les enfants porteurs d'un frein lingual court ne présentent pas de trouble de la parole, certains rencontrent des difficultés pour produire des phonèmes nécessitant une élévation ou une mobilité linguale fine, notamment les consonnes alvéolaires (t, d, l, n, r)⁷³. Dollberg, *et al.* rapportent également une diminution de l'intelligibilité dans un sous-groupe d'enfants présentant une ankyloglossie, suggérant un retentissement fonctionnel possible²⁹. De son côté, Ito observe une amélioration des performances articulatoires après frénotomie chez des enfants sélectionnés pour trouble de la parole attribué au frein court⁵¹. Enfin, Marchesan souligne l'existence d'une association entre certaines caractéristiques morphologiques du frein et des interférences articulatoires, tout en rappelant que l'ankyloglossie n'entraîne pas systématiquement de trouble phonétique⁶⁶.

Dans l'ensemble, les données suggèrent un lien possible mais non systématique entre frein court et troubles articulatoires, justifiant une évaluation fonctionnelle individualisée.

3.6.2. Allaitement

Plusieurs travaux ont mis en évidence une association entre ankyloglossie et difficultés d'allaitement, notamment concernant la prise du sein, la succion et la douleur maternelle. Les nouveau-nés présentant un frein lingual restrictif peuvent présenter une succion moins efficace en raison d'une limitation de l'élévation et de la protrusion linguale nécessaires à une prise profonde du sein^{38,71,72,79,107}.

Des études prospectives rapportent également une amélioration de la douleur maternelle et de la qualité de la succion après frénotomie dans certains cas⁶.

D'autres travaux montrent que ces nourrissons présentent davantage de difficultés de mise au sein et des scores d'allaitement inférieurs, associés à une fréquence plus élevée de douleurs mammaires rapportées par les mères^{38,82,94,96}.

Sur le plan physiopathologique, la mobilité linguale limitée peut compromettre la création d'une dépression intra-orale efficace et favoriser une succion superficielle, responsable de traumatismes mamelonnaires et de douleurs persistantes. La question des freins postérieurs et des attaches labiales supérieures reste discutée, certaines publications évoquant leur rôle possible dans les difficultés d'allaitement malgré des critères diagnostiques hétérogènes^{59,92,99}.

Une revue française récente souligne l'importance d'une évaluation clinique rigoureuse et d'une prise en charge multidisciplinaire, rappelant que l'ankyloglossie ne constitue pas à elle seule une indication systématique de frénotomie¹⁰⁹.

Dans l'ensemble, la littérature suggère donc un lien plausible entre frein lingual restrictif, difficultés de prise du sein et douleurs maternelles, tout en soulignant l'importance d'une sélection clinique adaptée et d'une approche individualisée.

3.6.3. Troubles de la déglutition, posture linguale et ventilation

La restriction de mobilité linguale peut interagir avec plusieurs fonctions oro-pharyngées. La langue joue un rôle central dans la coordination succion-déglutition-ventilation, particulièrement au cours du développement. Une mobilité réduite, notamment

au niveau de la base linguale, peut altérer la propulsion du bol alimentaire et perturber la synchronisation des mécanismes oro-pharyngés¹⁰.

La déglutition normale implique une élévation et une propulsion harmonieuses de la langue contre le palais dur. Lorsque cette élévation est limitée, des compensations peuvent apparaître, incluant interpositions linguales et participation accrue des muscles péribuccaux, susceptibles de modifier la distribution des forces intra-orales.

La force et l'endurance linguales évoluent avec l'âge dans le cadre d'une maturation neuromusculaire progressive⁸⁸. Une restriction mécanique persistante pourrait théoriquement interférer avec ce processus, bien que les données disponibles restent principalement observationnelles.

La posture linguale au repos constitue également un déterminant de l'équilibre oro-facial. Une position basse modifie la répartition des pressions intra-orales et pourrait influencer indirectement l'organisation cranio-faciale, certaines études ayant rapporté des caractéristiques squelettiques spécifiques chez des sujets présentant une ankyloglossie¹⁰³.

La ventilation représente un autre domaine d'interaction fonctionnelle. Une ventilation buccale chronique, parfois associée à une posture linguale basse, peut modifier les équilibres musculaires faciaux et contribuer à des adaptations morphologiques. Une association entre frein lingual court et troubles respiratoires du sommeil chez l'enfant a également été rapportée⁴⁹.

Ainsi, la restriction linguale doit être envisagée comme un élément d'interaction au sein d'un système fonctionnel complexe plutôt que comme un déterminant isolé de dysfonction oro-pharyngée.

3.6.4. Troubles respiratoires obstructifs du sommeil

Plusieurs travaux ont étudié l'association entre frein lingual court, morphologie palatine et troubles respiratoires du sommeil chez l'enfant. Sur le plan physiopathologique, une limitation de l'élévation linguale peut favoriser une posture linguale basse et réduire la stimulation expansive physiologique exercée sur la voûte palatine, contribuant potentiellement à une constriction maxillaire et à un rétrécissement des voies aériques supérieures.

Certaines études décrivent, chez des enfants présentant un syndrome d'apnées obstructives du sommeil (SAOS), un phénotype associant frein lingual court, posture linguale basse et constriction maxillaire⁴⁵.

D'autres travaux rapportent une corrélation entre ankyloglossie et SAOS pédiatrique⁴⁹, tandis que le frein lingual court a également été identifié comme facteur de risque potentiel chez des enfants d'âge scolaire¹⁰⁹ et associé à certaines anomalies posturales crano-cervicales¹¹.

Une méta-analyse confirme l'existence d'une association statistique entre ankyloglossie et SAOS, tout en soulignant une hétérogénéité méthodologique importante et un niveau de preuve modéré¹⁴. Une cohorte rétrospective récente retrouve également une association, sans démontrer de lien causal direct ni d'efficacité démontrée de la frénotomie sur les paramètres polysomnographiques⁸⁴.

Ainsi, bien que physiopathologiquement plausible, l'association entre ankyloglossie et SAOS doit être interprétée dans un modèle multifactoriel intégrant facteurs ORL, hypertrophie adéno-amygdalienne, morphotype crano-facial, obésité et composantes neuromusculaires. Le frein lingual court apparaît donc davantage comme un facteur contributif potentiel.

Dans ce contexte, l'élargissement des critères diagnostiques, notamment aux freins postérieurs, expose à un risque de surdiagnostic. Une approche clinique intégrée associant évaluation fonctionnelle linguale, analyse orthodontique et exploration ORL complète apparaît nécessaire avant toute décision thérapeutique.

La frénotomie ne peut être envisagée comme traitement autonome du SAOS mais éventuellement comme adjuvant dans une prise en charge multidisciplinaire incluant rééducation oromyofonctionnelle et traitement orthodontique. Des études prospectives contrôlées restent nécessaires pour préciser sa place thérapeutique.

3.6.5. Aérophagie et reflux gastro-œsophagien

La relation entre ankyloglossie, aérophagie et symptômes de reflux gastro-œsophagien (RGO) chez le nourrisson repose sur un modèle physiopathologique plausible : une prise superficielle du sein liée à une mobilité linguale restreinte favoriserait l'ingestion d'air (aérophagie), provoquant régurgitations et symptômes mimant un RGO^{71-73,98,100}. Certaines cohortes prospectives rapportent une diminution des scores de reflux rapportés par les parents après frénotomie, associée à une amélioration de l'efficacité de la tétée et de la douleur maternelle¹⁰¹. Toutefois, les synthèses récentes

soulignent l'hétérogénéité méthodologique des études disponibles et l'absence fréquente de mesures objectives du reflux, telles que la pH-métrie ou l'impédancemétrie^{32,57,86}.

Par ailleurs, certaines publications proposent le concept de reflux induit par l'aérophagie, mais ces travaux, souvent non contrôlés, ne permettent pas d'établir une relation causale^{61,100}. En pratique clinique, l'ankyloglossie peut être envisagée comme un facteur contributif possible aux symptômes digestifs via l'aérophagie, mais l'indication de frénotomie pour reflux doit rester prudente.

Des essais prospectifs randomisés et des études utilisant des mesures instrumentales objectives du RGO sont nécessaires pour déterminer si la libération linguale exerce un effet direct et durable sur les paramètres refluxologiques^{32,57,86}.

3.7. Indications, efficacité de la frénectomie/frénotomie : actualisation critique des données récentes

Les recommandations internationales convergent vers une définition essentiellement fonctionnelle de l'indication chirurgicale.

L'intervention repose sur l'association d'une limitation objectivable de la mobilité linguale, de troubles fonctionnels cliniquement significatifs et de l'échec des mesures conservatrices, notamment l'optimisation de la position d'allaitement et l'accompagnement spécialisé en lactation^{71,73,74,105}.

Toutefois, les bénéfices à long terme sur la durée de l'allaitement restent incertains en raison d'effets limités et de suivis courts⁸⁵.

Les revues systématiques et méta-analyses confirment cette amélioration à court terme de la douleur et de certains scores d'allaitement, tout en soulignant l'hétérogénéité des critères diagnostiques, la variabilité des outils d'évaluation et l'insuffisance de données longitudinales robustes concernant les effets à long terme^{2,15-17,32,57,85,86}.

Un essai britannique comparant frénotomie associée à un soutien renforcé *versus* soutien seul met en évidence des difficultés méthodologiques liées aux phénomènes de *crossover* et à l'amélioration spontanée⁵⁶.

L'amélioration anatomique immédiate de la mobilité linguale après section du frein est généralement constatée. Toutefois, sa traduction fonctionnelle reste multifactorielle. La succion néonatale repose sur une coordination neuromusculaire complexe impliquant langue, lèvres, mandibule et pharynx.

Certaines analyses soulignent que l'amélioration clinique dépend largement du soutien concomitant en lactation et de la prise en charge oro-motrice^{83,91}. Des études observationnelles longitudinales confirment que l'évolution favorable est fréquemment associée à un accompagnement multidisciplinaire structuré plutôt qu'à la chirurgie isolée^{54,75}.

Au-delà de l'allaitement, l'extension des indications à des troubles du langage, à des anomalies orthodontiques, aux troubles respiratoires du sommeil ou au reflux gastro-œsophagien demeure controversée. Les synthèses méthodologiques soulignent l'absence de preuves prospectives robustes permettant de recommander une frénotomie prophylactique dans ces indications^{17,32,57,86,114,115}.

Ainsi, aucune preuve scientifique robuste ne permet actuellement d'affirmer que la frénectomie néonatale prévient des complications à long terme. Les indications les plus reconnues restent les difficultés d'allaitement associant douleurs maternelles persistantes, mauvaise prise du sein, transfert lacté insuffisant ou fatigue excessive du nourrisson^{13,28,85}.

Avant toute décision chirurgicale, l'approche conservatrice demeure centrale. Les sociétés savantes recommandent l'optimisation du positionnement mère-enfant et l'accompagnement spécialisé en lactation, stratégie qui permet d'éviter un nombre significatif d'interventions inutiles et s'inscrit dans une démarche de médecine fondée sur les preuves^{32,37,74,75,86,105}.

3.8. Techniques de prise en charge

La prise en charge de l'ankyloglossie repose avant tout sur une indication fonctionnelle objectivée. Les recommandations internationales soulignent que la présence d'un frein lingual visible ne constitue pas en soi une indication chirurgicale. L'intervention doit être envisagée uniquement en cas de limitation fonctionnelle documentée, notamment en présence de difficultés d'allaitement persistantes malgré des mesures conservatrices adaptées^{74,105}.

La revue Cochrane la plus récente rapporte que les bénéfices démontrés de la frénotomie concernent principalement une diminution de la douleur maternelle à court terme, sans preuve robuste d'un impact prolongé sur la durée globale de l'allaitement⁸⁵. Ces conclusions s'inscrivent dans une approche de médecine fondée sur les preuves nécessitant une évaluation critique du rapport bénéfice-risque³⁷.

Ainsi, l'indication chirurgicale doit être précédée d'une évaluation multidisciplinaire incluant, si

nécessaire, un accompagnement spécialisé en lactation et une analyse fonctionnelle précise³⁶.

3.8.1. Frénotomie conventionnelle

La frénotomie conventionnelle réalisée à l'aide de ciseaux ou d'un scalpel (*cold steel*) demeure la technique la plus simple et la plus largement utilisée chez le nourrisson⁷². L'intervention est généralement effectuée en consultation, sans anesthésie générale, compte tenu de la brièveté du geste et de son caractère peu invasif^{81,112}.

Les recommandations professionnelles précisent que l'acte doit être réalisé par un praticien formé, après confirmation d'une limitation fonctionnelle objectivée et d'une indication clinique appropriée^{74,105}.

La technique consiste à mettre le frein en tension, parfois à l'aide d'un clamp ou d'un hémostat, puis à réaliser une section contrôlée du tissu fibreux. Celle-ci est réalisée par une incision franche au ciseau ou au bistouri, en prenant soin de limiter la profondeur afin d'éviter toute lésion des structures adjacentes (canaux de Wharton, plancher buccal).

Le saignement est habituellement minime et contrôlé par simple compression locale. Chez le nourrisson, aucune suture n'est généralement nécessaire en cas de section simple^{81,112}. L'alimentation peut être reprise immédiatement après le geste, ce qui permet également de contribuer à l'hémostase par compression physiologique lors de la succion^{72,81}.

Les complications rapportées sont rares et le plus souvent bénignes et incluent le saignement modéré, la douleur transitoire, l'inconfort temporaire ou la réadhésion par réattache cicatricielle^{72,85}.

La variabilité des résultats fonctionnels souligne que la simple libération anatomique ne garantit pas une amélioration clinique systématique, la succion reposant sur une coordination neuromusculaire complexe⁹¹.

Ainsi, bien que la frénectomie conventionnelle par ciseaux soit une procédure techniquement simple et globalement sûre lorsqu'elle est correctement indiquée, son efficacité fonctionnelle dépend d'une sélection rigoureuse des indications et d'un accompagnement adapté, notamment en matière de soutien à l'allaitement^{74,85,105}.

3.8.2. Frénotomie au laser

La frénectomie au laser constitue une alternative à la technique conventionnelle par ciseaux ou scalpel²⁴. Son principe repose sur une photothermolyse ciblée entraînant une vaporisation tissulaire progressive

associée à un effet hémostatique⁷². Son utilisation s'est progressivement développée en chirurgie orale et en odontologie pédiatrique, notamment en raison de ses propriétés de section tissulaire associées à un effet hémostatique immédiat⁷².

Plusieurs types de lasers peuvent être utilisés (diode, CO₂, Er:YAG). Les lasers diode et CO₂ offrent une meilleure visibilité du champ opératoire grâce à la coagulation immédiate des petits vaisseaux sanguins^{89,97}. Par ailleurs, son action bactéricide confère un certain degré d'asepsie locale.

Les données récentes suggèrent que si l'utilisation du laser permet de réduire le saignement peropératoire, elle n'améliore pas nécessairement les résultats fonctionnels. En outre, son effet thermique, bien que généralement maîtrisé, pourrait, dans certaines conditions, modifier la réponse cicatricielle et favoriser une fibrose cicatricielle^{33,55,108,120}.

Comme pour la technique conventionnelle, aucune suture n'est généralement nécessaire et l'alimentation peut être reprise rapidement après l'intervention^{25,74,105}.

Les complications décrites restent rares et comparables à celles observées avec la section

conventionnelle, incluant douleur transitoire ou réadhésion cicatricielle⁷².

Les synthèses méthodologiques soulignent toutefois l'absence d'essais randomisés de grande ampleur permettant d'établir une hiérarchie claire entre les techniques^{32,57,85}.

3.8.3. Comparaison des techniques et niveau de preuve

À ce jour, aucune technique n'a démontré de supériorité fonctionnelle à long terme (Tab. 3).

Les méta-analyses récentes rapportent une amélioration significative de la douleur maternelle après frénotomie, toutes techniques confondues^{12,15,16}. Toutefois, l'hétérogénéité des critères diagnostiques, la variabilité des protocoles et les effectifs limités réduisent la portée des conclusions^{32,57,85}.

Les recommandations professionnelles ne privilégient pas une technique spécifique, mais insistent sur la nécessité d'une indication fonctionnelle objective et d'une information éclairée des parents concernant les bénéfices attendus et les limites des données disponibles^{46,74,105}.

Tableau 3. Comparaison des techniques ciseaux/scalpel et laser.

Critères	Cold steel (ciseaux / scalpel)	Laser (diode, CO ₂ , Er:YAG)
Principe technique	Section mécanique directe du frein lingual à l'aide de ciseaux chirurgicaux ou bistouri, parfois après mise en tension ou clampage	Section par photothermolyse ciblée entraînant vaporisation tissulaire progressive avec effet hémostatique
Lieu de réalisation	Consultation, le plus souvent sans anesthésie générale chez le nourrisson ^{79,111}	Consultation spécialisée, nécessite un équipement spécifique ^{73,104}
Durée du geste	Très courte (quelques secondes à minutes) ⁷⁹	Courte mais généralement légèrement plus longue que <i>cold steel</i>
Contrôle du saignement	Saignement généralement minime, contrôlé par compression locale ^{71,79}	Effet hémostatique immédiat lié à la coagulation thermique ^{15,16}
Sutures	Rarement nécessaires chez le nourrisson ^{79,111}	Généralement non nécessaires
Coût / matériel	Faible coût, absence de matériel spécialisé ⁷⁹	Coût plus élevé, équipement spécifique requis
Avantages rapportés	Simplicité, accessibilité, rapidité, technique largement diffusée ^{71,73}	Meilleure visibilité opératoire, hémostase améliorée, inconfort post-opératoire parfois rapporté comme moindre ^{15,16,17}
Complications décrites	Saignement modéré, douleur transitoire, réadhésion ^{71,84}	Douleur transitoire, réadhésion ; rares brûlures thermiques superficielles ⁷¹
Impact fonctionnel	Amélioration symptomatique à court terme (douleur maternelle) documentée ^{13,28,84}	Données comparatives limitées ; absence de supériorité fonctionnelle démontrée ^{15,32,57,84}
Niveau global de preuve	Preuves modérées pour bénéfice court terme en cas d'indication bien posée ⁸⁴	Données majoritairement observationnelles ; absence de preuve robuste de supériorité par rapport au <i>cold steel</i> ^{82,57,84}
Recommandations professionnelles	Indication fondée sur limitation fonctionnelle objectivée ; technique non spécifiquement hiérarchisée ^{73,104}	Aucune supériorité technique formellement recommandée ; choix dépendant du contexte et de l'expertise ^{73,104}

3.8.4. Rééducation oro-myofonctionnelle

La finalité de l'intervention chirurgicale est l'amélioration de la fonction linguale, non la simple correction anatomique. La langue constitue un organe neuromusculaire complexe dont la fonction dépend de la coordination motrice centrale et de l'intégration sensorielle orale^{39,78,91}.

La section du frein élargit le potentiel de mobilité, mais ne garantit pas à elle seule une normalisation fonctionnelle^{39,92}. La rééducation oro-myofonctionnelle, assurée par des professionnels formés, vise à stimuler l'élévation linguale, améliorer la coordination succion-déglutition-ventilation et favoriser une intégration sensorimotrice harmonieuse^{31,39,41,42}.

Certaines études observationnelles suggèrent qu'une prise en charge fonctionnelle associée à la chirurgie pourrait améliorer les résultats cliniques^{40,108,111}. À l'inverse, l'absence de suivi fonctionnel est rapportée comme un facteur associé à la persistance des troubles de succion et à un risque accru de réattache^{40,108,111}.

Cependant, ces données reposent principalement sur des études non randomisées et les protocoles restent hétérogènes, ce qui limite l'élaboration de recommandations fondées sur un niveau de preuve élevé^{32,85}.

Le moment de l'intervention rééducative constitue également un facteur déterminant. Une stimulation trop précoce peut être mal tolérée, tandis qu'une prise en charge trop tardive peut favoriser l'installation de schémas moteurs compensatoires inadaptés^{36,39}.

Néanmoins, l'absence de standardisation des modalités (fréquence, durée, intensité) limite la formulation de recommandations fondées sur des preuves robustes^{32,85}.

La participation parentale constitue un élément clé du succès fonctionnel. Les parents doivent être formés à des gestes simples et sécurisés permettant de stimuler la mobilité linguale sans induire de douleur excessive ni de stress inutile.

3.8.5. Complications et réattache cicatricielle

La réattache cicatricielle constitue l'une des principales causes d'échec secondaire. Elle résulte d'une cicatrisation rétractile pouvant entraîner une nouvelle limitation de la mobilité linguale⁷².

Certaines études suggèrent une fréquence plus élevée de réadhésion après utilisation de lasers

diode, possiblement liée aux effets thermiques sur les tissus^{111,120}. Toutefois, ces observations ne reposent pas sur des essais comparatifs randomisés robustes^{32,85}.

La prévention repose sur une section complète, une surveillance postopératoire adaptée et, le cas échéant, une stimulation fonctionnelle progressive^{39,81}.

La majorité des complications rapportées sont bénignes et transitoires (douleur, saignement modéré, troubles alimentaires temporaires), bien que des complications plus sévères aient été exceptionnellement décrites^{33,91,120}.

Les protocoles postopératoires de mobilisation linguale restent variables et reposent principalement sur l'expérience clinique plutôt que sur des essais contrôlés robustes^{31,39,85}.

3.8.6. Synthèse thérapeutique

En l'état actuel des connaissances, la frénotomie peut être considérée comme une intervention à bénéfice symptomatique plausible à court terme dans des indications strictement sélectionnées. Toutefois, les preuves disponibles ne permettent ni de recommander une extension large des indications, ni d'affirmer un effet préventif à long terme²⁷.

La chirurgie doit être envisagée comme un élément d'un parcours de soins global, associant évaluation fonctionnelle rigoureuse, accompagnement spécialisé et suivi adapté^{74,105}. L'approche la plus cohérente au regard des données scientifiques actuelles demeure prudente, individualisée et multidisciplinaire (Fig. 8).

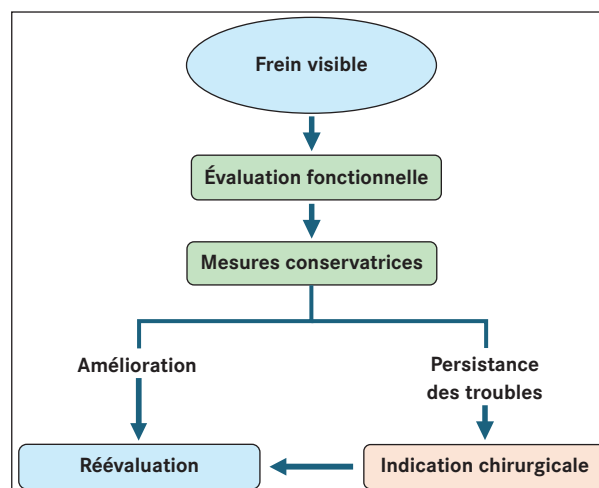


Figure 8

Algorithme décisionnel pour la prise en charge de l'ankyloglossie : proposition d'algorithme décisionnel intégrant évaluation fonctionnelle, prise en charge conservatrice et décision partagée avant toute intervention chirurgicale.

4. Discussion

4.1. Interprétation des résultats

Les données analysées confirment que l'ankyloglossie constitue une entité clinique hétérogène, dont l'expression dépend davantage du retentissement fonctionnel que de la seule morphologie du frein lingual.

Les résultats disponibles suggèrent un bénéfice plausible de la frénotomie à court terme, en particulier sur la douleur maternelle et certains paramètres de succion^{13,28,85}. Toutefois, ces effets semblent essentiellement immédiats, sans démonstration robuste d'un impact prolongé sur la durée de l'allaitement ou sur les fonctions oro-faciales ultérieures^{15-17,32,57,86}.

Cette dissociation entre amélioration symptomatique précoce et absence de preuve à long terme souligne le caractère multifactoriel de la succion néonatale, qui repose sur une coordination neuromusculaire complexe impliquant la langue, les lèvres et les structures oro-pharyngées⁹¹.

4.2. Limites méthodologiques de la littérature

L'interprétation des résultats est limitée par plusieurs facteurs méthodologiques récurrents.

Tout d'abord, l'absence de définition consensuelle de l'ankyloglossie et la coexistence de multiples classifications contribuent à une hétérogénéité importante des populations étudiées^{55,63,73}.

Ensuite, la majorité des études disponibles repose sur des critères d'évaluation subjectifs, notamment en ce qui concerne la douleur maternelle ou la qualité de l'allaitement, exposant à des biais d'observation et d'interprétation^{32,57,85}.

Par ailleurs, les essais randomisés restent peu nombreux, avec des effectifs limités et des suivis souvent courts, ne permettant pas d'évaluer les effets à long terme^{15,16,85}. Les phénomènes de *crossover* et l'amélioration spontanée de la succion chez le nourrisson compliquent également l'attribution spécifique des bénéfices à l'acte chirurgical⁵⁶.

4.3. Controverse de la frénectomie/frénotomie

La controverse entourant la frénotomie repose sur un décalage croissant entre l'augmentation des pratiques cliniques et la solidité des données scientifiques disponibles.

4.3.1. Explosion des pratiques et hétérogénéité des indications

Plusieurs pays occidentaux ont observé une augmentation rapide du nombre de frénotomies au cours des dernières années^{63,113}. Cette évolution s'inscrit dans un contexte de promotion active de l'allaitement maternel, de diffusion d'informations non contrôlées via les réseaux sociaux et de développement de pratiques privées utilisant notamment le laser^{114,120}.

Cette expansion des indications semble avoir précédé la production d'essais cliniques robustes, créant un déséquilibre entre dynamique clinique et niveau de preuve^{72,85,106}.

Par ailleurs, les professionnels impliqués dans la prise en charge (pédiatres, ORL, sages-femmes/maïeuticiens, orthodontistes, orthophonistes...) ne partagent pas toujours les mêmes critères diagnostiques ni la même appréciation du retentissement fonctionnel, contribuant à une variabilité importante des indications^{63,91,74,105}.

4.3.2. Confusion entre anatomie et fonction

La présence d'un frein lingual visible ne constitue pas en soi une pathologie. Les recommandations insistent sur la nécessité d'un retentissement fonctionnel objectif avant toute indication chirurgicale^{74,105} (Fig. 8).

Plusieurs analyses soulignent que l'absence de consensus diagnostique contribue à la variabilité des pratiques entre professionnels de santé^{63,91}.

4.3.3. Biais d'observation et amélioration spontanée

L'amélioration rapportée après frénotomie peut être partiellement liée à la maturation physiologique de la succion chez le nourrisson^{34,50}. Les essais disponibles comportent fréquemment des biais méthodologiques, notamment des effectifs limités, des critères subjectifs et des phénomènes de *crossover*⁸⁵.

Les revues critiques soulignent que la majorité des données repose sur des études observationnelles hétérogènes^{32,57}.

4.3.4. Faible niveau de preuve

La littérature disponible comporte fréquemment de petits effectifs, des suivis courts et des critères d'évaluation subjectifs. Les synthèses méthodologiques soulignent l'hétérogénéité des critères diagnostiques et des protocoles d'intervention, ainsi

que le nombre limité d'essais randomisés de grande ampleur^{15,16,32,57,85,97,106}.

En conséquence, la solidité des recommandations définitives reste limitée.

4.3.5. Extension controversée des indications

L'élargissement des indications à des troubles tels que reflux gastro-œsophagien, coliques, troubles respiratoires du sommeil, prévention orthodontique ou retard de langage demeure fortement débattu. À ce jour, aucune preuve prospective robuste ne permet d'affirmer un bénéfice préventif à long terme^{21,22,92,114,115}.

Les synthèses méthodologiques rappellent l'absence d'études longitudinales contrôlées démontrant un impact durable de la frénotomie au-delà des difficultés d'allaitement^{32,57,85}.

4.3.6. Positions des sociétés savantes

Les sociétés savantes, notamment l'*American Academy of Pediatrics* et l'*American Academy of Otolaryngology-Head and Neck Surgery*, recommandent explicitement de ne pas pratiquer de frénotomie en l'absence de trouble fonctionnel avéré^{74,105}.

Le manque de consensus international demeure marqué, avec des recommandations variables selon les pays^{35,85}.

À l'échelle internationale, cela se traduit par des recommandations variables concernant la chirurgie de l'ankyloglossie : le Japon, le Canada et les Pays-Bas déconseillent la frénectomie systématique ; l'Irlande adopte une position neutre et l'Unicef et les États-Unis recommandent généralement l'intervention si l'ankyloglossie entraîne des difficultés d'alimentation⁹¹.

Les recommandations historiques du *National Institute for Health and Care Excellence* (NICE) soulignaient déjà l'insuffisance des données probantes et la difficulté d'attribuer avec certitude l'amélioration de l'allaitement à la seule section du frein lingual^{35,80}.

En France, le communiqué du 26 avril 2022 de l'Académie Nationale de Médecine (ANM) exprime des réserves importantes quant à l'intérêt et à l'innocuité du geste en cas d'indication insuffisamment documentée. L'ANM souligne la nécessité d'une évaluation clinique rigoureuse fondée sur des critères fonctionnels et d'un recours prioritaire aux mesures conservatrices avant toute décision opératoire¹.

La controverse autour de la frénotomie illustre la nécessité d'un équilibre entre prudence scientifique, responsabilité professionnelle et attentes sociétales, dans un contexte où l'évolution des pratiques précède encore la consolidation des preuves.

4.4. Enjeux médico-légaux et éthiques de la frénotomie néonatale

4.4.1. Cadre juridique général

Conformément aux dispositions du Code de la Santé Publique, le chirurgien-dentiste est habilité à réaliser les actes nécessaires au diagnostic et au traitement des affections de la cavité buccale, ce qui inclut les interventions de frénectomie, sous réserve de respecter les limites de sa compétence et les règles déontologiques applicables (CSP Articles L4141-1 à L4141-6).

La frénotomie du frein lingual chez le nourrisson constitue un acte chirurgical engageant la responsabilité du praticien sur plusieurs plans : indication, compétence technique, information délivrée aux parents et suivi postopératoire^{46,74,91,105}.

L'arrêt Mercier (1936) rappelle que le praticien s'engage à délivrer des soins « consciencieux, attentifs et conformes aux données acquises de la science ». L'arrêt Teyssier (1942) fonde l'obligation d'information et le respect du consentement éclairé. L'article 1241 du Code civil rappelle la responsabilité en cas de négligence ou d'imprudence.

Ces principes s'appliquent pleinement à la frénotomie néonatale.

4.4.2. Responsabilité liée à l'indication

Le premier enjeu concerne l'indication médicale.

La frénotomie constitue un acte chirurgical engageant la responsabilité du praticien sur le plan de l'indication, de la compétence technique, de l'information délivrée et du suivi postopératoire.

Les recommandations internationales insistent sur la nécessité d'une limitation fonctionnelle objective avant toute intervention^{74,105}. En l'absence de trouble fonctionnel documenté, la réalisation d'un geste invasif peut exposer à un risque contentieux.

Les analyses méthodologiques soulignent par ailleurs que les bénéfices démontrés concernent principalement le court terme, notamment la douleur maternelle, sans preuve robuste d'un effet prolongé⁸⁵. L'absence d'études longitudinales contrôlées renforce la nécessité d'une prudence particulière dans l'indication^{32,57}.

4.4.3. Obligation d'information et consentement éclairé

Le second enjeu est celui du consentement éclairé. Le consentement des parents doit être précédé d'une information claire, loyale et appropriée⁹.

Cette information doit porter sur :

- Le niveau de preuve scientifique disponible⁸⁵ ;
- L'incertitude concernant les bénéfices à long terme^{32,57} ;
- Les alternatives non chirurgicales^{74,105} ;
- Les risques potentiels (saignement, réattache, reprise).

Le praticien doit, avant la réalisation d'une frénectomie, consigner dans le dossier médical les éléments de l'information délivrée et le consentement recueilli, conformément aux règles posées par le Code de la Santé Publique et le Code de Déontologie.

Une information orientée exclusivement vers les bénéfices supposés, sans mention des limites des preuves, pourrait être juridiquement considérée comme insuffisante ou trompeuse¹⁰².

4.4.4. Compétence et champ professionnel

La multiplication des frénectomies réalisées par des professionnels issus de disciplines variées pose la question du champ de compétence et de la formation spécifique^{74,97}.

Le praticien doit être en mesure de :

- Reconnaître une indication pertinente^{74,105} ;
- Maîtriser la technique opératoire ;
- Gérer une complication immédiate⁹⁷ ;
- Exercer dans un cadre conforme aux règles de sécurité.

En cas d'atteinte anatomique complexe, de pathologie associée ou de nécessité d'anesthésie générale, le chirurgien-dentiste devra orienter le patient vers une structure spécialisée (chirurgie maxillo-faciale ou service hospitalier compétent).

La notion de compétence trouve ainsi toute sa signification. En effet, La réalisation de frénectomies par des praticiens issus de disciplines diverses (ORL, pédiatres, chirurgiens-dentistes, parfois sages-femmes/maïeuticiens ou praticiens non-médecins dans certains pays) pose la question du champ de compétence et de la formation^{74,87,97}.

L'utilisation du laser ajoute une dimension supplémentaire de responsabilité, notamment en matière de prévention des accidents liés aux dispositifs médicaux (brûlures, lésions tissulaires étendues, risques incendie)^{97,114}.

4.4.5. Extension des indications et risque contentieux

L'élargissement des indications à des troubles tels que reflux, troubles du sommeil ou prévention orthodontique, reste controversé^{92,114,115}. Aucune preuve prospective robuste ne permet d'affirmer un bénéfice préventif à long terme^{32,57,85}.

Dans un contexte d'augmentation rapide des pratiques^{63,113,120}, la prudence s'impose afin d'éviter toute dérive vers une surmédicalisation.

Dans le contexte de la frénectomie néonatale, le principe de proportionnalité du soin revêt une importance particulière. Le nourrisson constituant un patient vulnérable, incapable d'exprimer son consentement, l'indication chirurgicale doit reposer sur un bénéfice fonctionnel objectivable et proportionné aux risques encourus.

Des cas médiatisés de complications graves ont illustré les conséquences médico-légales potentielles d'une indication insuffisamment documentée ou d'une information incomplète^{8,20}.

4.4.6. Dimension éthique et risque de surmédicalisation

La controverse actuelle autour de la frénectomie linguale ne se limite pas à la seule question de son efficacité clinique ; elle soulève également des enjeux éthiques importants. L'augmentation rapide du nombre de frénectomies néonatales observée dans plusieurs pays occidentaux interroge le risque de surmédicalisation d'une variation anatomique dont le retentissement fonctionnel n'est pas systématique^{63,113}. Cette dynamique s'inscrit dans un contexte marqué par la promotion active de l'allaitement maternel, la diffusion d'informations parfois non validées sur les réseaux sociaux et le développement de pratiques spécialisées, notamment en secteur libéral^{114,120}.

Le principe de non-malfaisance impose de s'interroger sur la légitimité d'un acte chirurgical chez un nourrisson lorsque le bénéfice attendu demeure principalement symptomatique et à court terme^{2,17,74}. Si la réduction rapide de la douleur maternelle est documentée^{13,28}, l'incertitude persistante concernant les effets à long terme invite à une prudence proportionnée au caractère invasif de l'intervention^{16,114,115}. La décision ne peut reposer uniquement sur une constatation anatomique, conformément aux recommandations des sociétés savantes^{74,105}, mais doit intégrer une analyse individualisée du rapport bénéfice-risque, en tenant

compte de la vulnérabilité particulière du nourrisson exposé à un acte dont les bénéfices ne sont pas systématiquement établis à long terme. Cette exigence conduit à privilégier, lorsque cela est possible, une approche graduée avant d'envisager une intervention chirurgicale.

La question de la surmédicalisation se pose notamment lorsque la simple présence d'un frein lingual visible est interprétée comme une indication en soi, indépendamment d'un retentissement fonctionnel objectivé. Or, l'analyse critique de la littérature montre que les données disponibles reposent majoritairement sur des études observationnelles hétérogènes comportant des effectifs limités et des critères d'évaluation souvent subjectifs^{32,57,85}.

Si un bénéfice à court terme sur la douleur maternelle lors de l'allaitement apparaît plausible, les preuves concernant les effets à long terme demeurent insuffisantes et ne permettent pas d'affirmer un impact préventif sur des troubles ultérieurs, qu'ils soient digestifs, respiratoires ou orthodontiques^{32,57}.

L'absence de critères diagnostiques universellement validés favorise une variabilité interprofessionnelle et peut conduire à une extension des indications au-delà des situations réellement invalidantes^{16,72}.

Dans ce contexte d'incertitude scientifique relative, les recommandations institutionnelles insistent sur la nécessité d'une indication fondée sur un trouble fonctionnel objectivé et sur l'échec documenté des mesures conservatrices^{74,105}.

Par ailleurs, certaines données suggèrent que l'amélioration observée après intervention peut être influencée par l'évolution naturelle de la succion ou par l'intensification du soutien postopératoire^{56,105}, ce qui interroge la part spécifique attribuable à la chirurgie. La médicalisation rapide d'une difficulté d'allaitement multifactorielle peut masquer des déterminants contextuels (positionnement d'allaitement, accompagnement parental, facteurs psychosociaux) susceptibles d'être pris en charge de manière non invasive.

Dans ce contexte, le principe de proportionnalité du soin revêt une importance particulière en raison de la vulnérabilité du nourrisson, incapable d'exprimer son consentement et entièrement dépendant de l'évaluation des professionnels et du discernement parental. Le principe de proportionnalité du soin impose que le bénéfice attendu d'un acte invasif soit clairement supérieur aux risques encourus, même si ces derniers sont faibles. L'obligation de

soins conformes aux données acquises de la science implique également que le praticien tienne compte du niveau réel de preuve disponible^{37,85}.

Par ailleurs, l'extension des indications à des domaines tels que les coliques, le reflux gastro-œsophagien, les troubles du sommeil ou la prévention orthodontique reste controversée^{114,115}. En l'absence de démonstration prospective solide, proposer une intervention chirurgicale à visée préventive expose à un risque de dérive thérapeutique.

Ainsi, le débat autour de la frénotomie néonatale dépasse la seule question technique et interroge la manière dont la médecine contemporaine articule innovation, demande sociétale et exigence de preuve scientifique.

La vigilance éthique consiste à garantir que l'intervention demeure proportionnée, individualisée et fondée sur une évaluation fonctionnelle rigoureuse, reposant sur une analyse critique des données scientifiques, le respect des recommandations et une information loyale des parents quant aux bénéfices attendus et aux limites des connaissances actuelles.

C'est dans cet équilibre entre prudence scientifique et responsabilité clinique que s'inscrit une pratique éthiquement justifiable (Fig. 9).

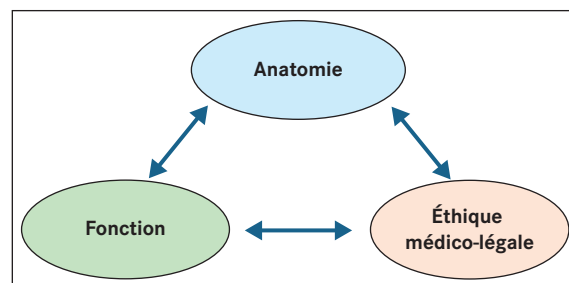


Figure 9

Interactions entre dimensions cliniques, fonctionnelles et médico-légales : nécessité d'une approche de l'ankyloglossie prenant en compte les dimensions biologiques, fonctionnelles et juridiques.

5. Conclusion

L'ankyloglossie du nourrisson se situe à l'interface de l'anatomie, de la fonction et de la décision thérapeutique. Si une restriction de mobilité linguale peut, dans certaines situations cliniques bien identifiées, compromettre la succion et entraîner des difficultés d'allaitement, la simple présence d'un frein lingual visible ne constitue pas en soi une indication chirurgicale. La distinction entre variation anatomique et

retentissement fonctionnel demeure un principe central de l'évaluation clinique.

Les données scientifiques disponibles suggèrent un bénéfice plausible de la frénotomie à court terme, principalement en termes de diminution de la douleur maternelle. Toutefois, l'hétérogénéité des critères diagnostiques et l'absence d'études longitudinales robustes limitent encore la portée des conclusions concernant ses effets à long terme, invitant à une interprétation prudente des résultats.

Sur le plan thérapeutique, la section du frein lingual ne représente qu'un levier anatomique. La restauration fonctionnelle dépend d'une coordination neuromusculaire complexe et peut nécessiter un accompagnement spécialisé ou une rééducation oro-myofonctionnelle. La chirurgie ne doit donc pas être envisagée comme une solution isolée, mais comme un élément d'un parcours de soins structuré et individualisé.

L'augmentation récente des pratiques soulève la question du risque de surmédicalisation. Lorsque l'acte chirurgical précède l'analyse critique du niveau de preuve ou se substitue aux mesures conservatrices, le principe de proportionnalité du soin peut être mis en tension. Dans ce contexte, la responsabilité du praticien implique une évaluation fonctionnelle rigoureuse, une information loyale des parents et une décision partagée fondée sur les données acquises de la science. L'enjeu contemporain réside ainsi dans l'équilibre entre innovation thérapeutique, attentes sociétales et exigence de preuve scientifique.

Dans cette perspective, la décision d'intervenir doit rester guidée par une évaluation fonctionnelle rigoureuse et par l'utilisation « consciencieuse, explicite et judicieuse des meilleures données scientifiques disponibles », selon la définition de la médecine fondée sur les preuves proposée par David Sackett.

Liens d'intérêts

Les auteurs déclarent n'avoir aucun lien d'intérêts concernant les données publiées dans cet article.

Références

1. Académie Nationale de Médecine. Coup de frein à la frénotomie linguale chez les nouveau-nés et les nourrissons ! Communiqué 26 avril 2022. Disponible <https://www.academie-medecine.fr/coup-de-frein-a-la-frenotomie-linguale-chez-les-nouveau-nes-et-les-nourrissons>.
2. Albertsen LN, Ovesen T. The effect of frenotomy in infants with ankyloglossia on maternal nipple pain. A systematic review. *Dan Med J* 2024;72(1):A06240378.
3. Amat P, Berrebi J, Hervé F. Lasers et orthopédie dento-faciale : entretien avec Samir Nammour. *Rev Orthop Dento Faciale* 2009;43:385-399.
4. Amat P, Tran Lu Y E. Rééducation myofonctionnelle orofaciale assistée par gouttière de rééducation préfabriquée : une revue systématique de la littérature. *Orthod Fr* 2023;94:131-161.
5. Amir LH, James JP, Donath SM. Reliability of the hazel-baker assessment tool for lingual frenulum function. *Int Breastfeed J* 2006;1(1):3.
6. Ballard JL, Auer CE, Khoury JC. Ankyloglossia: assessment, incidence, and effect of frenuloplasty on the breast-feeding dyad. *Pediatrics* 2002;110(5):e63.
7. Baxter R, Merkel-Walsh R, Baxter B, *et al.* Functional Improvements of Speech, Feeding, and Sleep After Lingual Frenectomy Tongue-Tie Release: A Prospective Cohort Study. *Clinical Pediatrics* 2020;59:885-892.
8. BBC News. Parents warned over tongue-tie surgery risks. United Kingdom, 2024.
9. Béry A. Le contrat, source d'obligations. *Rev Orthop Dento Faciale* 2004;38:245-252.
10. Brooks L, Landry A, Deshpande A, Marchica C, *et al.* Posterior Tongue Tie, Base of Tongue Movement, and Pharyngeal Dysphagia: What is the Connection? *Dysphagia* 2020;35:129-132.
11. Brożek-Mądry E, Burska Z, Steć Z, *et al.* Short lingual frenulum and head-forward posture in children with the risk of obstructive sleep apnea. *Int J Pediatr Otorhinolaryngol* 2021;144:110699.
12. Bruney TL, Scime NV, Jeffery MM. A systematic review of the evidence for resolution of breastfeeding difficulties after frenotomy in infants with ankyloglossia. *Acta Paediatr* 2022;111(5):881-889.
13. Buryk M, Bloom D, Shope T. Efficacy of neonatal release of ankyloglossia: a randomized trial. *Pediatrics*. *Pediatrics* 2011;128(2):280-288.
14. Camañes-Gonzalvo S, Montiel-Company JM, Paredes-Gallardo V, *et al.* Relationship of ankyloglossia and obstructive sleep apnea: systematic review and meta-analysis. *Sleep Breath* 2024;28(3):1067-1078.
15. Cordray H, Mahendran GN, Tey CS, *et al.* The Impact of Ankyloglossia Beyond Breastfeeding: A Scoping Review of Potential Symptoms. *Am J Speech Lang Pathol* 2023;32(6):3048-3063.
16. Cordray H, Mahendran GN, Tey CS, *et al.* Severity and prevalence of ankyloglossia-associated breastfeeding symptoms: A systematic review and meta-analysis. *Acta Paediatr* 2023;112(3):347-357.
17. Cordray H, Raol N, Mahendran GN, *et al.* Quantitative impact of frenotomy on breastfeeding: a systematic review and meta-analysis. *Pediatr Res* 2024;95(1):34-42.
18. Coryllos E, Genna CW, Salloum AC. Congenital tongue-tie and its impact on breastfeeding. *American Academy of Pediatrics Section on Breastfeeding* 2004, 6p.
19. Cruz PV, Souza-Oliveira AC, Notaro SQ, *et al.* Prevalence of ankyloglossia according to different assessment tools: A meta-analysis. *J Am Dent Assoc* 2022;153(11):1026-1040.e31.
20. CTV News. After newborn dies following frenotomy, dentist faces disciplinary charges. Canada, 2025.

- Disponible : <https://www.lapresse.ca/actualites/sante> 21 janvier 2025.
21. da Silva BV, Barollo AV, Sá NDNL, *et al.* Lingual Frenotomy in Breastfeeding Infants: An Umbrella Review. *Int J Paediatr Dent* 2026;36(1):90-104.
 22. da Silva BV, de Oliveira DL, *et al.* Umbrella review of lingual frenotomy. *Int J Pediatr Otorhinolaryngol* 2025;170:111500.
 23. Dahan J. Les perturbations linguales dans les déformations maxillaires : aspect nosologique et concepts thérapeutiques. *Rev Orthop Dento Faciale* 1989;23:53-67.
 24. Delli K, Livas C, Sculean A, *et al.* Facts and myths regarding the maxillary midline frenum and its treatment : A systematic review of the literature. *Quintessence Int.* 2013;44(2):177-187.
 25. Dell'Olio F, Baldassarre ME, Russo FG, *et al.* Lingual laser frenotomy in newborns with ankyloglossia: a prospective cohort study. *Ital J Pediatr* 2022;48(1):163.
 26. Demullier E, Deschaseaux Q, Larger C. Gestion de la prise en charge d'un frein lingual court du nourrisson à l'enfant. *Rev Orthop Dento Faciale* 2023;57:163-174.
 27. Dinh LA, El-Rabbany M, Aslam S, *et al.* Does Lingual Frenotomy Improve Breastfeeding in Newborns With Ankyloglossia? A Randomized Controlled Trial. *J Oral Maxillofac Surg* 2025;83(7):806-812.
 28. Dollberg S, Botzer E, Grunis E, *et al.* Immediate nipple pain relief after frenotomy. *J Pediatr Surg* 2006;41(9):1598-1600.
 29. Dollberg S, Manor Y, Makai E, *et al.* Evaluation of speech intelligibility in children with tongue-tie. *Acta Paediatr* 2011;100(9):e125-7.
 30. D'Onofrio L. Oral dysfunction as a cause of malocclusion. *Orthodontics & craniofacial research* 2019;22:43-48.
 31. Douglas PS, Geddes DT. Overdiagnosis of tongue-tie. *Breastfeed Med* 2018;13(8):530-533.
 32. Dydyk A, Milona M, Janiszewska-Olszowska J, *et al.* Influence of Shortened Tongue Frenulum on Tongue Mobility, Speech and Occlusion. *J Clin Med* 2023;12(23):7415.
 33. Edmunds J, Hazelbaker A, Murphy J, *et al.* Tongue-tie and breastfeeding. *Breastfeed Rev* 2011;19(1):19-26.
 34. Emond A, Ingram J, Johnson D, *et al.* Early frenotomy in breastfed infants. *Arch Dis Child Fetal Neonatal Ed* 2014;99:F189-F195.
 35. Evans L, Lawson H, Oakeshott P, *et al.* Tongue-tie and breastfeeding problems. *Br J Gen Pract* 2023;73(732):297-298.
 36. Ferrés-Amat E, Pastor-Vera T, Rodríguez-Alessi P, *et al.* Management of Ankyloglossia and Breastfeeding Difficulties in the Newborn: Breastfeeding Sessions, Myofunctional Therapy, and Frenotomy. *Case Rep Pediatr* 2016;2016:3010594.
 37. Francis DO, Chinnadurai S, Morad A, *et al.* Treatment of ankyloglossia and breastfeeding outcomes. *Pediatrics* 2015;135(6):e1458-e1466.
 38. Francis DO, Krishnaswami S, McPheeters M. Treatment of ankyloglossia and breastfeeding outcomes: a systematic review. *Pediatrics* 2015;135(6):e1458-66.
 39. Geddes DT, Douglas PS. Functional management of tongue-tie. *Breastfeed Med* 2018;13(8):530-533.
 40. Geddes DT, Langton DB, Gollow I, *et al.* Frenulotomy for breastfeeding infants with ankyloglossia: effect on milk removal and sucking mechanism as imaged by ultrasound. *Pediatrics* 2008;122(1):e188-194.
 41. Gil H, Courson F. Pourquoi et comment dépister un dysfonctionnement lingual ? *Rev Fr Odontol Pediatr* 2018;12(4):159-165.
 42. Gil H, Martini B, Tichit M, Amat P, Gebeile-Chauty S. Rééducation myofonctionnelle orofaciale : comment prendre en charge les cas simples in office ? *Orthod Fr* 2023;94:113-129.
 43. Govardhan C, Murdock J, Norouz-Knutsen L, *et al.* Lingual and Maxillary Labial Frenuloplasty as a Treatment for Mouth Breathing and Snoring. *Cas Rep Otolaryngol* 2019;2019:3408053.
 44. Graber LW, Vanarsdall RL, Vig KWL. *Orthodontics: Current Principles and Techniques*. 6th ed. Elsevier, 2017.
 45. Guilleminault C, Huseni S, Lo L. A frequent phenotype for paediatric sleep apnoea: short lingual frenulum. *ERJ Open Res* 2016;2(3):00043-2016.
 46. Hale M, Mills N, Edmonds L, *et al.* Complications following frenotomy for ankyloglossia: A 24-month prospective New Zealand Paediatric Surveillance Unit study. *J Paediatr Child Health* 2020;56(4):557-562.
 47. Hazelbaker AK. The assessment tool for lingual frenulum function (ATLFF). *J Hum Lact* 1993;9(4):195-196.
 48. Hill RR, Lee CS, Pados BF. The prevalence of ankyloglossia in children aged < 1 year: a systematic review and meta-analysis. *Pediatr Res* 2021;90:259-266.
 49. Huang YS, Quo S, Berkowski JA, Guilleminault C. Short Lingual Frenulum and Obstructive Sleep Apnea in Children. *Int J Pediatr Res* 2015;1:003.
 50. Ito Y, Shimizu T, Nakamura T, Takatama C. Effectiveness of tongue-tie division for speech disorder in children. *Pediatr Int* 2015;57(2):222-226.
 51. Ito Y. Does frenotomy improve breast-feeding difficulties in infants with ankyloglossia? *Pediatr Int* 2014;56(4):497-505.
 52. Jain P, Rathee M. Embryology, Tongue. *StatPearls*. In: *StatPearls [Internet]*. Treasure Island (FL): StatPearls Publishing, 2025. PMID:31613477.
 53. Jang SJ, Cha BK, Ngan P, *et al.* Relationship between the lingual frenulum and craniofacial morphology in adults. *Am J Orthod Dentofacial Orthop* 2011;139(4 Suppl):e361-7.
 54. Jones H, Hintze J, Walsh M, *et al.* Lingual frenotomy for ankyloglossia in infants with breastfeeding difficulties: a longitudinal observational study. *Eur J Pediatr* 2024;183(12):5245-5254.
 55. Khan U, MacPherson J, Bezuhly M, Hong P. Comparison of frenotomy techniques for the treatment of ankyloglossia in children: A systematic review. *Otolaryngol Head Neck Surg* 2020;163(3):428-443.
 56. Knight M, Ramakrishnan R, Ratushnyak S, *et al.* FROSTTIE Trial Collaborative Group. Frenotomy with breastfeeding support versus breastfeeding support alone for infants with tongue-tie and breastfeeding difficulties: the FROSTTIE RCT. *Health Technol Assess* 2023;27(11):1-73.
 57. Kotarska M, Wądołowska A, Sarul M, *et al.* Does Ankyloglossia Surgery Promote Normal Facial Development? A Systematic Review. *J Clin Med* 2024;14(1):81.
 58. Kotlow LA. Ankyloglossia (tongue-tie): a diagnostic and treatment quandary. *Quintessence Int.* 1999;30(4):259-262. PMID: 10635253.
 59. Kotlow LA. Diagnosing and understanding the maxillary lip-tie (superior labial, the maxillary labial frenum) as it relates to breastfeeding. *J Hum Lact* 2013;29(4):458-464.

60. Kotlow LA. The influence of the maxillary frenum on the development and pattern of dental caries on anterior teeth in breastfeeding infants: prevention, diagnosis, and treatment. *J Hum Lact* 2010;26(3):304-308.
61. Kotlow LA. Infant Gastroesophageal Reflux (GER): Benign Infant Acid Reflux or just Plain Aerophagia? *International Journal of Child Health and Nutrition* 2016;5(1):10-16.
62. Lalakea ML, Messner AH. Ankyloglossia: the adolescent and adult perspective. *Otolaryngol Head Neck Surg* 2003;128:746-752.
63. Larrain M, Stevenson EGJ. Controversy Over Tongue-Tie: Divisions in the Community of Healthcare Professionals. *Med Anthropol* 2022;41(4):446-459.
64. Lefort Y, Evans A, Livingstone V, *et al.* Academy of Breastfeeding Medicine Position Statement on Ankyloglossia in Breastfeeding Dyads. *Breastfeed Med* 2021;16(4):278-281.
65. Marchesan IQ, Berretin-Félix G, Genaro K. MBGR Protocol of orofacial myofunctional evaluation with scores. *Int J Orofacial Myology* 2012;38(1):38-77.
66. Marchesan IQ. Lingual frenulum: classification and speech interference. *Int J Orofacial Myology* 2004;30:32-39.
67. Marchesan IQ. Lingual frenulum: quantitative evaluation proposal. *Int J Orofacial Myology* 2005;31:39-48.
68. Martinelli RL, Marchesan IQ, Gusmão RJ, *et al.* The effects of frenotomy on breastfeeding. *J Appl Oral Sci* 2015;23(2):153-157.
69. Martini B, Gil H, Tichit M, Amat P, Gebeile-Chauty S. Rééducation myofonctionnelle orofaciale : quelles justifications scientifiques ? *Orthod Fr* 2023;94:93-111.
70. Maya-Enero S, Pérez-Pérez M, Ruiz-Guzmán L, *et al.* Prevalence of neonatal ankyloglossia in a tertiary care hospital in Spain: a transversal cross-sectional study. *Eur J Pediatr* 2021;180(3):751-757.
71. Messner AH, Lalakea ML, Aby J, *et al.* Ankyloglossia: incidence and associated feeding difficulties. *Arch Otolaryngol Head Neck Surg* 2000;126(1):36-39.
72. Messner AH, Lalakea ML. Ankyloglossia: controversies in management. *Int J Pediatr Otorhinolaryngol* 2000;54(2-3):123-131.
73. Messner AH, Lalakea ML. The effect of ankyloglossia on speech in children. *Otolaryngology Head and Neck Surgery* 2002;127:539-545.
74. Messner AH, Walsh J, Rosenfeld RM, *et al.* Clinical Consensus Statement: Ankyloglossia in children. *Otolaryngol Head Neck Surg* 2020;162(5):597-611.
75. Mills N, Keough N, Geddes DT, *et al.* Defining the anatomy of the neonatal lingual frenulum. *Clin Anat* 2019;32(6):824-835.
76. Miranda PP, Cardoso CL, Gomes E. Interventions in the Alteration on Lingual Frenum: Systematic Review. *Int Arch Otorhinolaryngol* 2016;20:275-280.
77. Moss ML. The functional matrix hypothesis revisited. 1. The role of mechanotransduction. *Am J Orthod Dentofacial Orthop* 1997;112(1):8-11.
78. Mu L, Sanders I. Human tongue neuroanatomy. *Clin Anat* 2010;23(7):777-791.
79. Muldoon K, Gallagher L, McGuinness D, Smith V. Effect of frenotomy on breastfeeding variables in infants with ankyloglossia (tongue-tie): a prospective before and after cohort study. *BMC Pregnancy Childbirth* 2017;17(1):373.
80. National Institute for Health and Clinical Excellence. Division of ankyloglossia (tongue-tie) for breastfeeding. *Interventional Procedures Guidance IPG95*. London: NICE, 2005, 12p.
81. Nelson L, Prasad N, Lally MM, Harley EH. Frenotomy revision rate in breastfeeding infants. *Breastfeed Med* 2021;16(8):624-628.
82. Ngerincham S, Laohapensang M, Wongvisutdhi T, *et al.* Lingual frenulum and effect on breastfeeding in Thai newborn infants. *Paediatr Int Child Health* 2013;33(2):86-90.
83. O'Connor ME, Gilliland AM, LeFort Y. Complications and misdiagnoses associated with infant frenotomy: results of a healthcare professional survey. *Int Breastfeed J* 2022;17(1):39.
84. O'Connor-Reina C, Gozal PD, Garcia Iriarte MT, *et al.* Association between ankyloglossia and pediatric obstructive sleep apnea: A retrospective cohort study using a global health network. *Int J Pediatr Otorhinolaryngol* 2025;195:112447.
85. O'Shea JE, Foster JP, O'Donnell CP, *et al.* Frenotomy for tongue-tie in newborn infants. *Cochrane Database Syst Rev* 2017;3(3):CD011065.
86. Patel A, Cirone K, Khoury S, Madou E, Dzioba A, Ashok D, *et al.* The Impact of Frenotomy on Gastroesophageal Reflux in Pediatric Ankyloglossia: A Systematic Review. *Ann Otol Rhinol Laryngol* 2025;134(3):171-178.
87. Pommarède P, Ferrans S. Capacité professionnelle et domaine de compétence du chirurgien-dentiste. *EMC - Médecine buccale* 2024;17(3):1-18.
88. Potter NL, Bajwa A, Wilson EH, VanDam M. Developmental Changes in Tongue Strength, Swallow Pressures, and Tongue Endurance. *Dysphagia* 2021;36(5):854-863.
89. Pourrat F. Le laser diode en orthodontie : applications cliniques et perspectives. *Orthod Fr* 2023;94:387-422.
90. Póvoa-Santos L, Lacerda-Santos R, Alvarenga-Brant R, *et al.* Ankyloglossia and malocclusion: A systematic review and meta-analysis. *J Am Dent Assoc* 2024;155(1):59-73.e9.
91. Power RF, Murphy JF. Tongue-tie and frenotomy in infants with breastfeeding difficulties: achieving a balance. *Arch Dis Child* 2015;100(5):489-494.
92. Pransky SM, Lago D, Hong P. Breastfeeding difficulties and oral cavity anomalies: The influence of posterior ankyloglossia and upper-lip ties. *Int J Pediatr Otorhinolaryngol* 2015;79(10):1714-1717.
93. Proffit WR, Fields HW, Sarver DM. *Contemporary Orthodontics*. 5th ed. Mosby, 2013.
94. Puapornpong P, Raungrongmorakot K, Mahasitthiwat V, Ketsuwan S. Comparisons of the latching on between newborns with tongue-tie and normal newborns. *J Med Assoc Thai* 2014;97(3):255-259.
95. Queiroz IM. Lingual frenulum: classification and speech interference. *Int J Orofacial Myology* 2004;30:31-38.
96. Ricke LA, Baker NJ, Madlon-Kay DJ, DeFor TA. Newborn tongue-tie: prevalence and effect on breast-feeding. *J Am Board Fam Pract* 2005;18(1):1-7.
97. Roitman A, Dailey SH, Wilson M, *et al.* Fire safety in CO₂ laser airway surgery. *Laryngoscope* 2025;135(1):58-65.
98. Segal LM, Stephenson R, Dawes M, Feldman P. Prevalence, diagnosis, and treatment of ankyloglossia: methodologic review. *Can Fam Physician* 2007;53(6):1027-1033.
99. Shah S, Allen P, Walker R, Rosen-Carole C, McKenna Benoit MK. Upper Lip Tie: Anatomy, Effect on Breastfeeding, and Correlation With Ankyloglossia. *Laryngoscope* 2021;131(5):E1701-E1706.

100. Siegel SA. Aerophagia Induced Reflux in Breastfeeding Infants With Ankyloglossia and Shortened Maxillary Labial Frenula (Tongue and Lip Tie). *Int J Clin Pediatrics* 2016;5(1):6-8.
101. Slagter KW, Raghoobar GM, Hamming I, *et al.* Effect of frenotomy on breastfeeding and reflux: results from the BRIEF prospective longitudinal cohort study. *Clin Oral Investig* 2021;25(6):3431-3439.
102. Soyer Y. Aspects juridiques de la communication professionnelle. *L'Orthodontiste* 2021;10(4):46-50.
103. Srinivasan B, Chitharanjan AB. Skeletal and dental characteristics in subjects with ankyloglossia. *Prog Orthod* 2013;14:44.
104. Suter VG, Bornstein MM. Ankyloglossia: Facts and myths in diagnosis and treatment. *J Periodontol* 2009;80(8):1204-1219.
105. Thomas J, Bunik M, Holmes A, *et al.* Identification and Management of Ankyloglossia and Its Effect on Breastfeeding in Infants: Clinical Report. *Pediatrics* 2024;154(2):e2024067605.
106. Thornton AR, Montgomery EA, Graham ME, *et al.* Systematic Review of Tongue Tie Publications: Exponential Rise in Publications Without Exponential Increase in Evidence. *Otolaryngol Head Neck Surg* 2025;173(2):324-331.
107. Tomara E, Dagla M, Antoniou E, Iatrakis G. Ankyloglossia as a Barrier to Breastfeeding: A Literature Review. *Children (Basel)* 2023;10(12):1902.
108. Valle-Del Barrio B, Maya-Enero S, Prat-Ortells J, López-Vílchez MA, Candel-Pau J. Readhesion of tongue-tie following neonatal frenotomy. *Children (Basel)* 2025;12(8):971.
109. Veysié A, Kun-Darbois J, Paulus C, *et al.* Diagnostic et prise en charge de l'ankyloglossie chez le jeune enfant. *Rev Stomatol Chir Maxillofac Chir Orale* 2015;116(4):215-220.
110. Villa MP, Evangelisti M, Barreto M, *et al.* Short lingual frenulum as a risk factor for sleep disordered breathing in school-age children. *Sleep Medicine* 2020;66:119-122.
111. Visconti A, Hayes E, Ealy K, Scarborough DR. A systematic review: The effects of frenotomy on breastfeeding and speech in children with ankyloglossia. *Int J Speech Lang Pathol* 2021;23(4):349-358.
112. Walsh J, Links A, Boss E, Tunkel D. Ankyloglossia and Lingual Frenotomy: National Trends in Inpatient Diagnosis and Management in the United States, 1997-2012. *Otolaryngol Head Neck Surg* 2017;156:735-740.
113. Walsh J, McKenna Benoit M. Ankyloglossia and Other Oral Ties. *Otolaryngol Clin North Am* 2019;52(5):795-811.
114. Walsh J, Tunkel D. Diagnosis and Treatment of Ankyloglossia in Newborns and Infants: A Review. *JAMA Otolaryngol Head Neck Surg* 2017;143(10):1032-1039.
115. Webb AN, Hao W, Hong P. The effect of tongue-tie division on breastfeeding and speech articulation: A systematic review. *Int J Pediatr Otorhinolaryngol* 2013;77(5):635-646.
116. Yoon A, Zaghi S, Weitzman R, Ha S, Law CS, Guilleminault C, Liu SYC. Toward a functional definition of ankyloglossia: validating current grading scales for lingual frenulum length and tongue mobility in 1052 subjects. *Sleep Breath* 2017;21(3):767-775.
117. Yoon AJ, Zaghi S, Ha S, Law CS, Guilleminault C, Liu SY. Ankyloglossia as a risk factor for maxillary hypoplasia and soft palate elongation: A functional - morphological study. *Orthod Craniofac Res* 2017;20(4):237-244.
118. Zaghi S, Shamtoob S, Peterson C, Christianson L, Valcu-Pinkerton S, Peeran Z, *et al.* Assessment of posterior tongue mobility using lingual-palatal suction: Progress towards a functional definition of ankyloglossia. *J Oral Rehabil* 2021;48(6):692-700.
119. Zaghi S, Valcu-Pinkerton S, Jabara M, Norouz-Knutsen L, Govardhan C, Moeller J, *et al.* Lingual frenuloplasty with myofunctional therapy: Exploring safety and efficacy in 348 cases. *Laryngoscope Investig Otolaryngol* 2019;4(5):489-496.
120. Zhu C, Clementi E, Anderson J, *et al.* In-office frenotomy complications in infants with Ankyloglossia: A systematic review and meta-analysis. *Int J Pediatr Otorhinolaryngol* 2025;199:112616.